UNIVERSIDADE NOVE DE JULHO

PROGRAMA DE PÓS-GRADUAÇÃO EM BIOFOTÔNICA APLICADA ÀS CIÊNCIAS DA SAÚDE

RENATA APARECIDA BELOTTO

LÍQUEN ESCLEROSO VULVAR: FOTOBIOMODULAÇÃO E TERAPIA FOTODINÂMICA COMO ALTERNATIVAS À CORTICOTERAPIA

São Paulo, SP

2015

RENATA APARECIDA BELOTTO

LÍQUEN ESCLEROSO VULVAR: FOTOBIOMODULAÇÃO E TERAPIA FOTODINÂMICA COMO ALTERNATIVAS À CORTICOTERAPIA

Dissertação apresentada à Universidade Nove de Julho para obtenção do título de Mestre em Biofotônica Aplicada às Ciências da Saúde.

Orientadora Prof.ª Dra. Daniela de F. Teixeira da Silva.

São Paulo, SP

2015

Belotto, Renata Aparecida.

Líquen escleroso vulvar: fotobiomodulação e terapia fotodinâmica como alternativas à corticoterapia. / Renata Aparecida Belotto. 2015.

69 f.

Dissertação (mestrado) – Universidade Nove de Julho - UNINOVE, São Paulo, 2015.

Orientador (a): Prof.ª Dra. Daniela de F. Teixeira da Silva.

1. Doenças da vulva. 2. Lasers. 3. Fototerapia. 4. Corticosteroides. 5. Pele.

I. Silva, Daniela de F. Teixeira da. II. Titulo

São Paulo, 14 de dezembro de 2015.

TERMO DE APROVAÇÃO

Aluno (a): RENATA APARECIDA BELOTTO

Título da Dissertação: "Líquen escleroso vulvar: fotobiomodulação e terapia fotodinâmica como alternativa".

Presidente: PROFª. DRª. DANIELA DE FÁTIMA TEIXEIRA DA SILVA _____

Membro: PROFª. DRª. MARIA CRISTINA CHAVANTES _____

Membro: PROFª. DRª. MARTHA SIMÕES RIBEIRO _____

Dedico este trabalho aos meus queridos pais Lucília A.M.Belotto e Arthur Belotto Filho, por estarem sempre ao meu lado e principalmente por me ensinarem a ter coragem, perseverança e fé para lutar pelos meus sonhos, eu dedico essa tese com todo meu amor e gratidão.

GRADECIMENTOS

Em primeiro lugar, a Deus que é a base de tudo.

À UNINOVE, por oferecer a estrutura necessária à realização da pesquisa. Em especial ao PPG em Biofotônica Aplicada às Ciências da Saúde e à Coordenação da Medicina, por permitir que eu pudesse cursar a pós-graduação nessa importante instituição e por me inserir no mundo acadêmico.

À Fundação de Amparo à Pesquisa do Estado de São Paulo (FAPESP) pelo apoio financeiro concedido, processo 2015/05259-8.

Ao meu irmão Reinaldo Belotto e meu sobrinho Arthur Capelli Belotto pela paciência, compreensão e apoio.

À minha orientadora Profa. Dra. Daniela de Fátima Teixeira da Silva pelos ensinamentos, companheirismo, pelas horas investidas nesse trabalho e principalmente por acreditar em mim, meu muito obrigado.

À Profª. Drª. Maria Cristina Chavantes, que me ensinou muito mais do que o uso do laser ou de como deve ser uma grande profissional, mas primordialmente pelo significado da amizade, retidão e confiança.

Ao Prof. Dr. João Paulo Tardivo pelos ensinamentos em terapia fotodinâmica, pelo incentivo, amizade e apoio em cada etapa dessa caminhada, não tenho palavras para agradecer.

Ao Prof. Dr. Roberto Euzébio dos Santos, pelo profissionalismo, amizade e orientações sempre sensatas, sempre será um exemplo para mim.

À querida Profª. Drª. Fernanda Lanza pelas importantes orientações em bioestatística e ao Prof. Dr. Rodrigo Labat Marcos por me auxiliar no entendimento dos processos inflamatórios sempre me incentivando a seguir em frente, minha sincera gratidão.

À Profª. Drª. Rosângela Itri pelo carinho, pela gentileza em ceder o espectrômetro que tanto auxiliou no estudo e por permitir que eu conhecesse o mundo da Física, sempre me incluindo em cursos e jornadas, obrigada pelo acolhimento.

Ao Prof. Dr. Maurício da Silva Baptista pelos ensinamentos e por me incluir no temático de terapia fotodinâmica que marcou o início da minha jornada.

Aos colegas Francisco Miranda, Márcia P. Faro, Márcia C. Felician, Margarida C.C. Carvalho, Elisabeth M.C.P.Barreto, e demais colegas do Hospital Pérola Byington:

“Amigo de verdade não é aquele que diz vá em frente, mas sim aquele que diz eu vou junto”, muito obrigada.

À minha amiga Profª. Drª. Raquel C.M.Fernandes pelos ensinamentos em histologia e principalmente pela amizade e parceria nesse projeto, sempre com uma palavra de otimismo, só posso agradecer por tudo.

Aos meus residentes e alunos, pois sem vocês essa estrada acabaria e por vocês enfrento novos desafios e aprendizados.

À toda equipe técnica, Diretoria e Enfermagem do Hospital Pérola Byington pelo apoio incondicional, em especial Marisa, Edna, Silvana e Rosângela que me ajudam com tanto carinho, só posso agradecer.

À Mariana T.Gomes e Gabriela R.S. Campos alunas da pós-graduação por ajudarem com as tabelas do estudo, muito obrigada.

"Talvez não tenha conseguido fazer o melhor, mas lutei para que o melhor fosse feito. Não sou o que deveria ser, mas Graças a Deus, não sou o que era antes. "

Marthin Luther King

RESUMO

O Líquen Escleroso Vulvar (LEV) é uma dermatose crônica linfócito mediada com etiopatogenia não definida, de difícil controle clínico além de apresentar risco de malignização para o carcinoma escamoso de vulva. O tratamento da doença baseia-se no uso de corticosteroides tópicos que podem causar efeitos colaterais indesejáveis, no entanto terapias fotônicas vêm sendo descritas em processos inflamatórios autoimunes em pele o que estimulou esse estudo. Foram avaliadas vinte e oito mulheres com diagnóstico histológico de LEV que foram distribuídas em três grupos: Terapia Fotodinâmica (TFD), Terapia Laser de baixa intensidade (TLBI) e Corticosteroide tópico com o objetivo de comparação dos efeitos clínicos pré e pós-tratamento através da medição do prurido, espessura da pele, área da lesão e temperatura. Foi observado que a variação da intensidade do prurido entre os grupos não demonstrou diferença estatística significante. O grupo Corticoterapia apresentou variação significante na espessura longitudinal da pele em relação ao grupo TLBI ($p = 0,000$) com redução de -8,48%, enquanto no TLBI houve aumento de 24,8% e no grupo TFD de 20,9%. No entanto, a variação da espessura transversal não foi diferente entre os grupos. A variação da área da lesão não apresentou diferença entre os grupos. O grupo TLBI apresentou aumento significante da temperatura (3,03%) em relação aos grupos TFD (-2,29%) e Corticoterapia (-1,45%) ($p= 0,002$). Recorrências foram registradas nos grupos Corticoterapia, em dois meses, TFD, em um mês e TLBI, em quatro meses. Os resultados favorecem considerar as terapias fotônicas como possibilidades terapêuticas para o LEV.

Palavras-chave: Doenças da vulva. Lasers. Fototerapia. Corticosteroides. Pele.

ABSTRACT

Vulvar Lichen Sclerosus (VLS) is a chronic lymphocyte mediated dermatosis with unclear etiopathogenesis and difficult clinical control besides the risk of malignant transformation to squamous cell carcinoma of the vulva. The treatment is based on topical steroids that can cause undesirable side effects, however photonic therapies have been described in autoimmune diseases of the skin which encouraged this study. There were evaluated twenty eight women with histological diagnosis of VLS distributed into three groups: Photodynamic Therapy (PDT), Low Intensity Laser Therapy (LILT) and Topical Steroids and the objective was to compare the clinical effects before and after treatment by measuring pruritus, skin thickness, lesion area and temperature. No significant difference was observed in the intensity of pruritus between the groups. The Steroid therapy group showed significant variation in the longitudinal thickness of the skin in relation to LILT group ($p = 0.000$) with a reduction of -8.48%, while in LILT increased 24.8% as well as the PDT group with 20.9 %. However the variation of the transverse thickness was not different between the groups. The change in the lesion area showed no difference between groups. The LILT group showed significant temperature increase (3.03%) compared to PDT (-2.29%) and steroid (-1.45%) ($p = 0.002$) groups. Recurrences were registered in the corticosteroid group in two months, PDT in one and LILT in four months post treatment. The results showed that photonic therapies may be considered as treatment for VLS.

Keywords: Vulvar diseases. Lasers. Phototherapy. Adrenal Cortex Hormones. Skin.

SUMÁRIO

1. Contextualização 13
1.1. Histórico do líquen escleroso vulvar 13
1.2. Etiopatogenia 14
1.3. Manifestações clínicas 15
1.4. Diagnóstico 16
1.4.1. Aspectos histológicos da lesão 16
1.5. Tratamento padrão do LEV 17
1.5.1. Corticosteroides 17
1.6. Terapia fotodinâmica (TFD) 21
1.6.1. Fotossensibilizadores 24
1.6.1.1. Azul de metileno (AM) 25
1.7. Terapia laser em baixa intensidade (TLBI) 26
1.8. Justificativa 27
2. Objetivos 29
2.1. Objetivo geral 29
2.2. Objetivo específico 29
3. Método 30
3.1. Critérios de inclusão 30
3.2. Critérios de exclusão 30
3.3. Alocação dos grupos estudados e parâmetros de tratamento 30
3.4. Variáveis estudadas 32
3.5. Análise estatística 34
3.5.1. Comparação entre os dias 1 e 5 do estudo 35
4. Resultados 36
4.1. Anatomopatológico e doenças pré-existentes 36
4.2. Tempo de prurido e idade 39
4.3. Prurido 40
4.4. Espessura longitudinal (Δ%) 42
4.5. Espessura transversal (Δ%) 43
4.6. Área da lesão (Δ%) 43
4.7. Temperatura (Δ%) 45
4.8. Recorrência 46
5. Discussão 48
6. Considerações finais 55
7. Conclusões 56
Referências bibliográficas 57
Apêndices 63

LISTA DE ILUSTRAÇÕES

Figura 1:	Molécula do azul de metileno.	25
Figura 2:	Demonstração dos pontos de aplicação.	31
Figura 3:	Apresentação dos sachês de propionato de clobetasol 0,05%.	32
Figura 4:	Termômetro digital.	33
Figura 5:	Escala analógica visual.	33
Figura 6:	Paquímetro digital.	34
Figura 7:	Histologia do LEV.	36
Figura 8:	Resultado anatomopatológico.	37
Figura 9:	Histologia dos grupos estudados pré e pós tratamento.	38
Figura 10:	Doenças pré-existentes.	39
Figura 11:	Variáveis idade e tempo de prurido.	40
Figura 12:	Variação do prurido.	41
Figura 13:	Variação da espessura longitudinal.	43
Figura 14:	Aspecto clínico dos grupos estudados pré e pós tratamento.	44
Figura 15:	Variação da temperatura.	45
Figura 16:	Variação média das variáveis estudadas nos dias 1 e 5.	46
Figura 17:	Tempo de recorrência.	47

LISTA DE TABELAS

Tabela 1:	Classificação da potência dos corticosteroides.	20
Tabela 2:	Alocação dos grupos estudados e parâmetros dosimétricos.	31
Tabela 3:	Tempo de prurido vulvar.	39
Tabela 4:	Variável idade.	40
Tabela 5:	Intensidade do prurido pré e pós tratamentos.	41

LISTA DE ABREVIATURAS

5ALA:	5 ácido aminolevulínico.
AM:	Azul de Metileno.
Apaf:	Fator ativador de apoptose.
ATP:	Adenosina trifosfato.
ECM1:	Proteína da matriz celular.
EVA:	Escala visual analógica
FDA:	Food Drugs Administration.
FTU:	Finger tip unit (unidade de ponta de dedo).
GC:	Grupo corticosteroide.
G-CSF:	Fator estimulador de crescimento granulocítico.
GTFD:	Grupo terapia fotodinâmica.
GTLBI:	Grupo terapia laser em baixa intensidade.
HLA:	Antígeno leucocitário humano.
IDH:	Enzima izocitrato desidrogenase (converte NAD em NADH).
IgG:	Imunoglobulina G.
IL 1, 2, 6,10:	Interleucinas 1, 2, 6, 10.
ISSVD:	Sociedade Internacional de Estudos de Doenças Vulvares.
K5-K14:	Genes da queratina, marcadores de queratina basal.
K6-K16:	Genes marcadores de queratina ativados.
LEV:	Líquen escleroso vulvar.
PgG2:	Prostaglandina G2 (ação vasodilatadora sistêmica).
PgH2:	Prostaglandina H2 (mediador lipídico do ácido araquidônico).
PgI2:	Inibidora da agregação plaquetária.
TFD:	Terapia fotodinâmica.
Th1:	Linfócito T helper.
TLBI:	Terapia laser em baixa intensidade.
TNF:	Fator de necrose tumoral.

1. Contextualização

1.1. Histórico do Líquen Escleroso Vulvar

Em 1887, Francis Henri Hallopeau descreveu pela primeira vez o quadro clínico de uma paciente com pápulas pruriginosas em antebraço e torso, além de áreas de liquinificação e esbranquiçamento em vulva que classificou como líquen plano atrófico (Gomes P.A., 2005; Fistarol; Itin, 2013; Monsalvez; Rivera; Vanaclocha, 2010).

Em 1889, Darier descreveu, histologicamente, áreas de esclerose e atrofia no quadro descrito por Hallopeau, sendo que o termo escleroso sugeria o aspecto histológico da doença enquanto atrofia denotava o aspecto clínico (Gomes P.A., 2005).

Vários autores descreveram casos similares ao de Hallopeau com diferentes denominações, sendo que a maioria deles denominou como esclerodermia, porém a doença passaria a ser reconhecida como líquen escleroso, uma condição de pele seca, enrugada e descamativa (Gomes P.A., 2005; Fistarol; Itin, 2013; Monsalvez; Rivera; Vanaclocha, 2010).

Jeffcoate e, posteriormente, Gardner (Jeffcoate; Woodcock, 1961) propuseram uma classificação histológica para a doença, tais como distrofia hiperplástica, distrofia atrófica (líquen escleroso) e distrofia mista (líquen escleroso alterado com focos de hiperplasia), mas em 1987 foi modificada pela Sociedade Internacional para Estudos da Vulva e Vagina (ISSVD): distrofia hiperplástica foi substituída por hiperplasia de células da escamosa e distrofia mista passou a ser reconhecida como líquen escleroso. Os casos que evidenciavam atipia foram caracterizados como neoplasia intraepitelial de vulva, o que definiu também que a vulvectomia deveria ser abandonada como terapêutica convencional para doenças benignas da vulva e o tratamento clínico e tópico deveria ser instituído.

Em 2006 o ISSVD modificou a classificação de dermatoses vulvares do ponto de vista histológico por subgrupos patológicos e seus correlatos clínicos (Lynch et al, 2007; Burrows; Shaw; Goldstein, 2008):

- Padrão espongiótico: dermatite atópica, de contato alérgica e irritativa, dermatite de contato irritativa;
- Padrão acantótico (antiga hiperplasia escamosa): psoríase, líquen simples crônico primário (idiopático), secundário (superposto ao líquen escleroso, líquen plano ou outra doença vulvar);

- Padrão liquenoide: líquen escleroso, líquen plano;
- Padrão esclerose/homogeneização dérmica: líquen escleroso;
- Padrão vesiculobolhoso: penfigoide tipo cicatricial, doença IgA linear;
- Padrão acantolítico: doença Hailey-Hailey, doença de Darier, acantólise genito-crural papular;
- Padrão granulomatoso: doença de Crohn, síndrome de Melkersson-Rosenthal;
- Padrão vasculopático: úlceras aftosas, doença de Behçet, vulvite plasmocitária.

Em 2011, o ISSVD apresenta nova classificação clínica das desordens dermatológicas, onde o líquen escleroso vulvar (LEV) é classificado como manchas e placas brancas, líquen escleroso bolhoso (Bornstein et al, 2012) .

1.2. Etiopatogenia

Atualmente, o líquen escleroso vulvar é considerado uma dermatose crônica autoimune linfócito mediada, porém sua etiopatogenia ainda é obscura (Fistarol, 2013; Monsálvez; Rivera;Vanaclocha,2010; Brodrick; Belkin; Goldstein,2013;Murphy, 2010), contudo algumas teorias são descritas, dentre estas temos:

- Genética: acredita-se que cerca de 12% do líquen pode ser genético-familiar, pois antígenos leucocitários humanos (HLA)DQ7, DQ8 e DQ9 são mais frequentes em mulheres com líquen escleroso (Brodrick; Belkin; Goldstein, 2013; Murphy, 2010; Terlou *et al*,2012; Gambichler *et al*,2011; Kreuter *et al*, 2012).
- Alteração hormonal: ocorre devido à diminuição dos níveis de diidrotestosterona e androstenediona, além da redução da atividade da enzima 5 α redutase. A diminuição dos receptores-andrógenos no líquen escleroso explicaria a progressão da lesão na pele vulvar (Oyama *et al*, 2003).
- Autoimune: fatores autoimunes e estresse oxidativo também têm sido aceitos devido à alta associação com doenças autoimunes, sendo mais freqüente a doença autoimune tireoideana, seguida de alopécia areata, vitiligo e anemia perniciosa e a presença de anticorpos altamente específicos apontam para a proteína da matriz extracelular (ECM 1) (Fistarol, 2013; Murphy, 2010; Almeida Jr *et al*, 2013 ; Goolamali *et al*, 1974; Gambichler *et al*, 2011).

Autoanticorpos IgG contra ECM1 foram demonstrados em 74% das mulheres com líquen escleroso anogenital e prevalentemente na doença com evolução superior há um ano. Pesquisadores já reportaram um fenótipo autoimune caracterizado pelo aumento dos níveis de citocinas específicas do Th1, um denso infiltrado de células T e aumentada expressão de BIC/miR-155 (Terlou *et al,* 2012). Embora recente trabalho tenha mostrado pela primeira vez que o líquen escleroso vulvar está associado a 5-hidroximetilação e expressão alterada de enzimas IDH, fornecendo evidência para um fator epigenético na patogênese, ainda assim a literatura é reticente em estabelecê-lo como doença autoimune (Gambichler *et al,* 2011).

- Infecciosa: trauma e fricção têm sido descritos, mas ainda sem comprovação (Perez-Lopez *et al*, 2013).

1.3. Manifestações Clínicas

O líquen escleroso vulvar acomete a pele anogenital, causando prurido intenso em 90% dos casos, sendo que em 30% a 50% é considerado severo, além da presença de escoriações, esbranquiçamento da pele vulvar, atrofia e estenose, resultando em dispareunia (dor às relações sexuais), dor às micções e às evacuações (especialmente em crianças) (Fistarol, 2013; Brodrick; Belkin; Goldstein, 2013; Murphy, 2010; Selim ; Hoang, 2010). A lesão clássica é papular, com placas esbranquiçadas, eritema difuso, telangectasias e púrpuras. Ademais, a pele vulvar revela um aspecto *celofane like*, pústulas, bolhas (raras), liquenificação, além das modificações anatômicas produzidas pela doença.

É considerada a causa mais comum de doença crônica vulvar com prevalência estimada na dermatologia de 1:300 a 1:1000 (Monsálvez; Rivera; Vanaclocha, 2010). Goldstein et al relataram frequência de 1,7% na prática ginecológica geral (Fistarol, 2013; Brodrick; Belkin; Goldstein, 2013; Goldstein *et al,* 2005). A forma genital é 5 a 10 vezes mais frequente em mulheres (10:1) acima de 40 anos e o acometimento anogenital é de 85% e o extragenital de 15% (Monsálvez; Rivera; Vanaclocha, 2010). A doença pode acometer crianças (1:900) e o aspecto clínico é similar ao do adulto, necessitando assim um acompanhamento por longo prazo (Monsálvez; Rivera; Vanaclocha, 2010).

O potencial de malignização dessa doença é ao redor de 4%, e por essa razão, considerada como via de carcinogênese vulvar, sendo possível observar incidência de 32% a 76% de líquen escleroso vulvar adjacente à área de carcinoma escamoso

(Monsálvez; Rivera; Vanaclocha, 2010; Brodrick *et al*, 2013; Gambichler *et al*, 2011; Murphy, 2010; Hantschmann et *al*, 2005; Pinelli ; D'Ermet; Lotti, 2013).

1.4. Diagnóstico

O diagnóstico do LEV é clínico, mas nos estágios iniciais da doença pode haver dúvida, sendo os principais diagnósticos diferenciais: psoríase, líquen plano, líquen simples crônico e penfigóide muco membranoso benigno. A biópsia é recomendada nos casos não responsivos ao tratamento com corticosteroide tópico, nos casos de líquen ulcerado ou ainda em suspeita de lesão invasora. (Monsálvez; Rivera; Vanaclocha, 2010; Murphy, 2010; Thorstensen; Birenbaum, 2012; Dale, 2009).

1.4.1. Aspectos Histológicos da Lesão

Há relação do aspecto histológico com o momento clínico da doença, sendo reconhecidas três fases em tecidos biopsiados, a saber, (Robboy 2009):

- Lesão inicial de líquen escleroso (*Early lesion*): apresenta estrato córneo com ortoqueratose compacta, afinamento da epiderme com alteração vacuolar da junção dermoepidermal, infiltrado linfocítico focal perivascular e liquenóide irregular e discreto na junção dermoepidermal, edema dermopapilar com variável extensão conferindo uma cor pálida ao colágeno dermo papilar e fibras elásticas empurradas para baixo.
- Lesão de líquen escleroso estabelecido (*Established lesion*): estrato córneo com ortoqueratose compacta, epiderme fina, podendo alternar com áreas de hiperplasia (transformação maligna tem sido reportada nessas áreas). A junção dermoepidérmica pode apresentar alteração vacuolar com linfócitos sobrepostos, a membrana basal pode estar fragmentada evidenciando aglomerados na derme subjacente, óstios ampliados de glândulas écrinas e folículos pilosos, enquanto a derme papilar e a porção superior da derme reticular exibem profundos feixes de colágeno homogêneo, espesso e esclerótico. As fibras elásticas estão destruídas na porção superior da derme. Vasos dilatados dentro da esclerose, correspondendo a telangectasias, são vistos clinicamente, assim como macrófagos carregados de melanina são facilmente observados. Infiltrado linfocítico moderadamente denso perivascular é

visualizado , misturado com células plasmáticas e histiócitos, envolvendo o plexo vascular superficial com vasos sendo empurrados para baixo pela esclerose, deslocando a inflamação para dentro da derme profunda.

- Lesão tardia de líquen escleroso (*Old lesion*): essas lesões mostram alterações escleróticas bem estabelecidas, ou seja, epiderme fina e ausência de anexos, além disso, o componente inflamatório ativo é quase sempre ausente.

1.5. Tratamento Padrão do LEV

Ainda não há cura para o LEV, portanto o tratamento visa melhorar os sintomas, principalmente o prurido, para prevenir a formação de cicatrizes, evitar a deformidade anatômica vulvar e melhorar a qualidade de vida sexual das pacientes que frequentemente relatam dispareunia, diminuição do orgasmo e da frequência do coito em comparação às mulheres não afetadas (Lipkin; Kwon, 2014; Burrows; Creasey; Goldstein, 2011). O tratamento é conservador com produtos de uso tópico e como a doença é linfócito mediada, a terapêutica padrão ouro baseia-se em corticosteroide de alta potência (Terras *et al,* 2014 ; Goldstein *et al,* 2011; Funaro; Lovett; Leroux, 2014; Chi *et al,* 2012; Virgili *et al,* 2013; Andrew Lee ; Bradford; Fischer, 2015; Bruce,; Flaxman, 2014).

1.5.1. Corticosteroides

No mecanismo de ação do corticosteroide há ativação de receptores glicocorticoide-celular e estes inibem as citocinas com diminuição da inflamação local e, indiretamente, o prurido. Ocorre o bloqueio da via metabólica do ácido aracdônico, inibindo a fosfolipase A2 e impedindo a liberação de mediadores químicos da inflamação (leucotrienos, endoperóxidos, prostaglandinas, prostaciclinas e tromboxanos). Estes atuam sobre o receptor intranuclear regulador da transcrição gênica, inibindo colagenase, cicloxigenase e aumentando a síntese da anexina 1 (propriedades imunossupressoras). Tais substâncias reduzem a concentração de linfócitos, monócitos e eosinófilos, inibindo a junção imunoglobulina/receptores celulares de superfície, impedindo a síntese/liberação de interleucinas, que resulta na diminuição da resposta imune primária (Uva *et al,* 2012).

Os efeitos colaterais cutâneos associados aos corticosteroides são atrofia de pele, estrias permanentes, alterações no processo cicatricial, mais raramente pode-se observar hipertricose (aumento de pilificação), dermatite, eritema, telangectasia, hiperpigmentação,

ativação de infecção fúngica ou herpética e aparecimento de pústulas (Thorstensen;Birenbaum, 2012; Andrew Lee; Bradford; Fischer, 2015; Johnson *et al,* 2012).

A pele tem fundamental importância na proteção contra microrganismos e desidratação, além de estar envolvida com a resposta imune, cicatricial e sensorial. Para que haja equilíbrio desse sistema, o trofismo deve estar mantido com níveis adequados de carboidratos, sais minerais, e produção adequada da principal proteína que mantém arcabouço extracelular do tecido conjuntivo, o colágeno (Robbins; Cotran, 2010). Atualmente, são conhecidos 27 tipos diferentes de colágeno, que são compostos por três cadeias protéicas, formando um trímero, no qual a glicina é o principal componente, ocupando a terceira posição (Gly-X-Y, onde X e Y podem ser outros aminoácidos, exceto cisteína ou triptofano) e contém aminoácidos especializados 4-hidroxiprolina e hidroxilisina (Robbins; Cotran, 2010).

O colágeno corresponde a mais de 30% das proteínas totais do organismo e uma de suas funções é unir e fortalecer os diferentes tecidos. O pró colágeno é secretado da célula e clivado por proteases, formando a unidade básica das fibrilas, cuja formação está associada à oxidação dos resíduos de lisina e hidroxilisina por ação da lisil-oxidase. Essa hidroxilação é vitamina C-dependente e por essa razão há cicatrização deficiente de feridas no escorbuto (Godoy *et al,* 2015; Robbins; Cotran, 2010).

O afinamento de pele com corticosteroide tópico envolve adelgaçamento da epiderme e derme, podendo atingir até a hipoderme por aumento da permeabilidade de água e, portanto, um aumento da perda de água transepidérmica. Há diminuição de proliferação dos queratinócitos e fibroblastos dérmicos e, consequentemente, produção afetada de colágeno por bloqueio da expressão do gene COL1A2, que codifica a cadeia do colágeno do tipo I, o qual representa 80% de todo o colágeno dérmico. Os corticosteroides também bloqueiam a síntese de lípides epidérmicos e reduzem colagenases. O afinamento da pele causada por uso de corticosteroide de longo prazo parece relacionar-se também com a inibição dos genes de queratina K5-K14 (marcadores de queratinócitos basais) e dos genes K6-K16 (marcadores de queratinócitos ativados) e devido a isso implicações na cicatrização também são observadas (Godoy *et al,* 2015; Johnson *et al,* 2012; Weindl; Castello; Schaefer, 2011; Dey 2014).

Os corticosteroides tópicos podem reduzir a resposta da pele em situações de infecções bacterianas ou fúngicas, gerando processos dermatológicos intensos com erupções cutâneas e intenso processo inflamatório (Andrew Lee; Bradford, 2014). São classificados de acordo com sua potência em relação ao cortisol plasmático, assim como pelo poder de

vasoconstricção, demonstrado na Tabela 1, sendo que para o líquen escleroso vulvar são indicados corticosteroides ultra potentes (classe I) e potentes (classe II) (Schoepe et al, 2006).

Não há um protocolo de aplicação que seja aceito universalmente como também não está bem definida a frequência ótima de uso tópico para que se alcance uma resposta terapêutica eficaz. Contudo, apesar do afinamento da pele devido ao uso constante de corticosteroide de alta potência, a melhora clínica ocorre e reforça a teoria autoimune do líquen escleroso (Schoepe *et al,* 2006; Chi *et al,* 2012; Bruce;Flaxman, 2014).

Tabela 1: Classificação de potência dos corticosteroides (Adaptado de Schoepe).

Potência	Corticosteroide	Formulações
I (*Ultra potentes*)	Propionato de Clobetasol 0,05% Propionato de Halobetasol 0,05% Dipropionato de Betametasona 0,05%	Creme, pomada
II (*Potentes*)	Dipropionato de Betametasona 0,05% Amcinonide 0,1% Furoato de Mometasona 0,1% Dipropionato de Betametasona 0,05% .	Creme, pomada
III (*Potentes*)	Valerato de Betametasona 0,01% Fluorcotolona 0,25% Propionato de Fluticasona 0,005% diacetato de Triancinolona 0,5%	Creme, pomada
IV (*Moderados*)	Valerato de Hidrocortisona 0,2% Furoato de Mometasona 0,1% Triamcinolona Acetonida 0,1% Fluocinolona Acetonida 0,025-0,2%	Pomada, loção, creme
V (*Moderados*)	Valerato de Betametasona 0,01% Propionato de Fluticasona 0,0025-0.05% Butirato de Hidrocortisona 0.1%	Creme, solução, pomada
VI (*Baixa*)	Dipropionato de Alclometasona 0.05% Desonida 0.05% Fluocinolona de acetonido 0.01%	Creme, pomada,
VII (*Muito baixa*)	Hidrocortisona 0.5–2.5% Prednisolona 1% Dexametasona 0,1%	Loção, creme, pomada

Apesar de todas as dificuldades quanto à aplicação do corticosteroide tópico, em 2011, a ISSVD definiu algumas regras para o uso dos esteroides na dermatose vulvar crônica:

- De acordo com a paciente

A resposta ao tratamento está ligada à observação do afinamento da pele vulvar, devido a alta absorção do produto, então é aconselhável a diminuição para esteróides de baixa-média potência.

- De acordo com a doença

A natureza da lesão influencia a escolha do corticosteroide tópico. Para doença inflamatória aguda a melhor escolha seria de média e baixa potência, enquanto doenças crônicas e esbranquiçadas necessitam de potentes ou ultrapotentes.

- De acordo com a área da pele

Formulações aquosas ou emulsões para áreas pilosas, e creme e emulsão para mucosa vulvar.

- Regras para o esteroide

Potência: Os corticosteroides são classificados em grupos, assim como seus veículos. Então, a pomada é mais efetiva que o creme que é mais efetivo que a loção.

Formulação: O creme é utilizado em dermatoses agudas. Pomadas são aplicadas em doenças crônicas e lesões liquinificadas.

Dose e período de aplicação: Na região genital-anal deve-se utilizar 1 a 2 g do produto tópico ou um FTU (*finger tip unit*), camada delgada massageando o local, especificando o número de vezes ao dia, sendo até duas vezes ao dia.

1.6. Terapia Fotodinâmica (TFD)

A ação fotodinâmica é conhecida há séculos, civilizações antigas usavam psoralenos, seguidas de exposição à luz solar para tratamento do vitiligo. No Atharva veda (livro indiano sagrado) já havia descrição de fotossensibilizador exógeno para melhorar a eficácia da fototerapia (Simplício; Maionchi; Hioka, 2002, Celli *et al,* 2010; Naya, 2005).

Em 1900, Oscar Raab descreveu os efeitos fototóxicos dos corantes naturais quando observou a inativação do paramecium, utilizando o corante acridina e exposição à luz solar (Issa; Azulay, 2010; Guarino *et al,* 2007; Machado 2000).

Em 1905, Von Tappeiner e Josionek usaram eosina 1% e luz solar em seis pacientes para tratar câncer de pele (Issa; Azulay, 2010; Sharma *et al,* 2012; Kim; Jung; Park , 2015; Allison; Moghissi, 2013).

Em 1912, Friedrich Meyer-Betz realizou a primeira demonstração em humano do uso de hematoporfirina e luz solar, contudo devido aos efeitos colaterais, essa droga ficou abandonada por décadas (Uchoa; Baptista, 2007).

Em 1960, Lipson e Schwartz injetaram hematoporfirinas em um paciente submetido à cirurgia e observaram a fluorescência tecidual, o que demonstrou a localização do fotossensibilizador em tumores (Machado, 2000; Allison; Moghissi, 2013; Uchoa; Baptista, 2007).

Na década de 70, Dougherty e colaboradores postularam o mecanismo citotóxico associado a TFD, descrevendo a ação do oxigênio singleto e tripleto, resultando na morte celular fotoinduzida aplicada a tumores. A TFD passou a ter reconhecimento como uma alternativa para o tratamento de diversos tipos de câncer, incluindo os cânceres de pele não melanoma, assim como em infecções por bactérias e fungos (Guarino *et al,* 2007; Machado, 2000; Morton; McKenna; Rhodes, 2008; Kharkwal *et al,* 2011).

Em 1980, houve no Japão o primeiro caso de TFD em câncer de pulmão tratado com sucesso, utilizando o Photofrin® e laser de excímer XeC1 com comprimento de onda de 308 nm, acoplado a um sistema com Rodamina corante em etanol, para converter o feixe de 630 nm.. Em 1994, o governo japonês autorizou o emprego do Photofrin ® no tratamento de câncer de pulmão e outros tipos de câncer (Okunara *et al,* 1996; Nseyo; Dougherty ; Sullivan, 1987).

Já em 1995, o governo norte americano autorizou a aplicação da mesma droga na terapia do câncer de esôfago, seguido da França, em 1996 (Machado, 2000).

Em 1999, o 5-ácido aminolevulínico (5 ALA) foi o primeiro agente químico fotossensibilizante a receber aprovação do FDA para tratamento da ceratose actínica (Issa; Azulay, 2010).

Nos Estados Unidos, a aplicação de TFD com utilização de Photofrin®, tem sido empregada de maneira satisfatória em câncer de pele não melanoma, assim como em diversos tipos de tumores malignos, tanto cutâneos como subcutâneos, incluindo o câncer de células basais, como também a doença de Bowen, câncer de mama recorrente e metastático, além de Sarcoma de Kaposi (Simplício; Maionchi; Hioka, 2002; Morton; Mc Kenna; Rhodes, 2008; Kharkwal *et al,* 2011).

A terapia fotodinâmica constitui uma modalidade terapêutica promissora, no tratamento de diversos tipos de tumores e doenças não malignas (Guarino *et al,* 2007; Kim; Jung; Park, 2015). Baseia-se na combinação de uma fonte de luz visível com a ação de um fotossensibilizador seletivo que se acumula no tecido doente, na presença de O_2. A droga fotossensibilizadora absorve energia diretamente da fonte de luz e a transfere para moléculas de oxigênio, criando espécies reativas (EROs), em particular o oxigênio singleto ($^1O_2$). Tais reações são responsáveis pelo dano e subseqüente morte celular (Chavantes, 2009; Agostinis *et al,* 2011).

Oxigênio singleto ($^1O_2$) é um dos estados eletronicamente excitados do oxigênio molecular. Em sistemas biológicos, apresenta tempos de vida extremamente baixos, inferiores a 0,04 µs. Em função disso, seu raio de ação é extremamente reduzido (menor de 0,02 µm) (Simplício; ,Maionchi; Hioka, 2002; Machado, 2000; Kim; Jung; Park, 2015; Agostinis *et al,* 2011). Foi Gollnick quem primeiramente associou a atividade tumoricida da TFD à ação de radicais livres. Os sítios ricos em elétrons, presentes nas células-alvo, são os mais facilmente modificados, como a guanina, cadeias laterais de aminoácidos. Estas contêm estruturas aromáticas e ligações de enxofre, ligações duplas de esteróides e lipídeos insaturados. Isso resulta em danos na parede celular, mitocôndria e lisossomos, comprometendo a integridade celular de tecidos neoplásicos (Gollnick; Brackett, 2010).

Dessa forma, a TFD é a utilização de uma fonte de luz, seja laser, LED ou lâmpada de comprimento de onda específico para cada agente químico fotossensibilizante que desencadeará uma reação fotoquímica com o oxigênio molecular, produzindo $^1O_2$ que é altamente citotóxico. Este efeito leva a morte celular por necrose ou apoptose através da via extrínseca, mediada pelo *death receptor* com ativação de TNF e caspase 8 (Celli *et al,* 2010; Machado, 2000; Chavantes, 2009). Outra possibilidade de ação é ainda pela via intrínseca, onde os fotosenssibilizadores ligam-se à mitocôndria e ativam moléculas pró apoptóticas como o citocromo c, que é liberado para o citosol onde formará um complexo, juntamente com o fator ativador da apoptose 1 (apaf 1), resultando na ativação das caspase 9 que ativará as caspases efetoras, desencadeando morte celular via disfunção mitocondrial (Machado, 2000; Sharma *et al,* 2012; Agostinis *et al,* 2011).

A resposta fotobiológica associada à TFD ocorre por meio do efeito fotofísico-químico, com transferência de energia intramolecular que iniciará uma reação bioquímica, resultando na produção de espécies reativas de oxigênio (EROs). Ou seja, na presença de oxigênio molecular, o fotossensibilizante ativado pode reagir com moléculas próximas por

transferência de elétrons ou hidrogênio, produzindo radicais livres como peróxido de hidrogênio (reação do tipo I) ou transferência de energia ao oxigênio (reação do tipo II), gerando oxigênio singleto, e em ambos os mecanismos ocorrerá morte celular (Simplício; Maionchi; Hioka, 2002; Kim; Jung; Park, 2015; Allison; Moghissi, 2013).

Há fotodano da membrana lipídica, com liberação maciça de fragmentos lipídicos e metabólitos do ácido aracdônico, que são potentes mediadores inflamatórios. Também há alterações no endotélio vascular, que atraem neutrófilos e plaquetas com recrutamento de células imunes no sítio fotoirradiado (Celli *et al,* 2010; Morton; McKenna; Rhodes, 2008; Kharkwal *et al*, 2011).

Korbelik et al, em 1996, sugeriram que a TFD promove uma memória imunológica, devido ao envolvimento do linfócito T, levando ao controle tumoral e antimicrobiano (Korbelik, 2011).

El Said et al. observaram incremento dos linfócitos T citotóxicos (CTLs) CD4 e CD8 em região vulvar de pacientes, que apresentavam neoplasia intraepitelial tratadas com TFD (Abdel-Hady *et al,* 2001).

Assim, a TFD pode ser aplicada para inativar microrganismos e tumores, como também estimular o sistema imunológico e atuar em doenças crônicas de pele, além de promover uma memória imunológica local (Issa; Azulay, 2010; Morton; McKenna; Rhodes, 2008; Agostinis *et al,* 2011).

1.6.1. Fotossensibilizadores

Os fármacos fotossensibilizantes mais utilizados em TFD são os derivados porfirínicos, com um grande número de estudos clínicos, entre eles a utilização em tumores como os de pulmão, bexiga e esôfago. Outros agentes químicos tais como, clorinas, ftalocianinas, furanocumarinas e fenotiazínicos também são utilizados na TFD (Simplício; Maionchi; Hioka, 2002; Sharma *et al,* 2012; Uchoa; Baptista, 2007).

Para um bom desempenho, o agente fotossensibilizante deve apresentar absorção na janela fotobiomoduladora (600 a 800 nm), ter alto rendimento quântico de formação de tripletos e singletos, ter baixa citotoxicidade enquanto não fotoativado, ter facilidade de eliminação pelo organismo, ter solubilidade em meio fisiológico, facilitando a aplicação do fármaco, ter facilidade de obtenção em escala industrial e, portanto, boa reprodutibilidade

com custos reduzidos e, por fim, maior afinidade em tecido tumoral do que em tecido normal (Sharma *et al,* 2012).

A profundidade de penetração da luz irá depender das características do tecido tratado, da absorção dos cromóforos endógenos e do fármaco fotossensibilizador. Estes, geralmente, têm afinidade pelas organelas celulares, incluindo a mitocôndria e lisossomos. Esses agentes químicos devem apresentar uma grande seletividade para células tumorais, além de induzir a morte celular, promoverá também uma resposta imunológica local através do aumento de citoquinas, como IL1, IL2, IL6, IL10, TNF-α e G-CSF, que são reguladores da resposta inflamatória e imunológica em infecções bacterianas, virais e em tumores. (Agostinis *et al,* 2011; Abdel-Hady *et al,* 2001).

1.6.1.1.Azul de Metileno (AM)

O azul de metileno é conhecido como um corante histológico utilizado em microbiologia e farmacologia, pertencente à classe dos benzofenotiazínicos e sua síntese foi descrita pela primeira vez em 1876, como tintura para tecidos (Peloi, 2007), na Figura 1 a configuração molecular do azul de metileno.

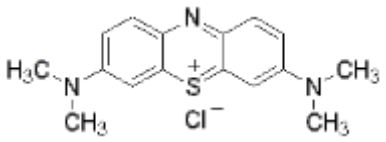

Figura 1: Molécula do azul de metileno.

Na célula, o azul de metileno acumula-se preferencialmente na mitocôndria e isso se deve à lipofilicidade e à carga eletroquímica positiva atraída pela negativa mitocondrial (Tardivo *et al,* 2005; Peloi, 2007).

Quando em solução aquosa, o AM está presente na forma de monômeros (soluções diluídas), dímeros e agregados maiores (soluções bem concentradas), apresentando ação nas bandas de absorção, respectivamente em 664 nm e 600 nm, então esse agente químico é absorvido por luz vermelha do espectro eletromagnético (Tardivo *et al,* 2005; Peloi, 2007; Wainwright *et al,* 1997).

Fotoquimicamente, o AM produz grande quantidade de espécies reativas de oxigênio (ânion superóxido e oxigênio singleto) e denota uma atividade *in vivo* contra

vários tipos de tumor quando injetado localmente e associado à luz vermelha, sendo utilizado em tumores de esôfago, bexiga, adenocarcinomas, vírus, psoríase, bactérias e fungos (Uchoa; Baptista, 2007; Tardivo *et al,* 2005).

A possibilidade de utilização do azul de metileno como um agente químico fotossensibilizante de baixo custo, favorece sua utilização em saúde pública, e sua ação em doenças de pele estimulou sua aplicação nesse estudo.

1.7. Fotobiomodulação (FBM)

A terapia laser em baixa intensidade (TLBI), cuja tendência mais recente é denominá-la como fotobiomodulação, surgiu com Endre Mester em Budapeste, Hungria, em 1966, ocasião em que publicou os efeitos bioestimulatórios de um laser vermelho de rubi, com baixa potência e intensidade (Gáspar, 2009).

Os lasers terapêuticos mais utilizados nas décadas de 70 e 80 foram os gasosos de He-Ne (632,8 nm), com emissão na região vermelha do espectro eletromagnético. Atualmente, são mais utilizados lasers de diodo, como o Arseneto de Gálio (GaAs, 904 nm), o qual pode estar dopado por outros elementos. Fontes não coerentes de diodos emissores de luz (LEDs), também passaram a ser utilizados em baixa intensidade, sendo que as faixas espectrais mais estudadas são a vermelha (600 a 700nm) e infravermelha próxima (700 a 1000 nm) (Chavantes, 2009).

Há diferenças entre os mecanismos de ação da luz visível e infravermelha, uma vez que a luz visível induz à reação fotofisicoquímica por meio da ativação direta da síntese de enzimas, tendo como alvo as mitocôndrias e os lisossomos, especificamente o citocromo c oxidase da cadeia respiratória. A radiação laser, por meio de uma reação de oxirredução, leva a um aumento da síntese de ATP, sendo que na faixa infravermelha atua na bomba de Na+ /K+ e nos canais de Ca++ da membrana celular.

A TLBI tem aplicação em várias condições clínicas por reduzir a dor, promover efeitos anti-inflamatórios e a reparação tecidual. Segundo Karu, podem ser observados os seguintes efeitos após a fotobiomodulação (Karu, 1987,1989).

- Nível molecular (efeitos primários ou diretos): efeito bioelétrico, bioenergético e bioquímico;

- Nível celular (efeitos secundários ou indiretos): estímulos à microcirculação e ao tropismo celular;
- Nível sistêmico (ou efeitos terapêuticos): efeito antiedematoso, anti-inflamatório e analgésico.

Os efeitos da TLBI em reparo tecidual são reconhecidos por promoverem ação anti-inflamatória, aumentando o número e também estimulando a proliferação de fibroblastos, síntese do colágeno e neovascularização de tecidos lesados, além da imunomodulação (Posten *et al,* 2005; Silva *et al,* 2013; Xu; Liu; Cheng, 2012).

A ação analgésica da TLBI se dá por provável interferência na mediação da mensagem de dor, através da inibição dos sinais nociceptivos decorrentes dos nervos periféricos. Estudos ainda demonstraram o estímulo da produção de endorfinas, aumento da excreção urinária de glicocorticoides (inibidor da síntese de β endorfina), incremento de serotonina, diminuição de bradicinina, histamina e acetilcolina. Outra ação é o aumento na produção de ATP, com consequente relaxamento muscular, incremento da microcirculação local e remoção de substâncias algogênicas, melhorando a resposta à dor (Chavantes, 2009; Ribas *et al,* 2012).

A fotobiomodulação também atua na síntese de prostaglandinas, aumentando a transformação de prostaglandina G2 (PgG2) e prostaglandina H2 (PgH2) em prostaglandina I2 (PgI2), promovendo um efeito antiedematoso e anti-inflamatório, incorrendo em redução de dor inflamatória (Piva *et al,* 2011).

Por todos os mecanismos descritos, a utilização da TLBI é plausível em uma dermatose linfócito mediada, como o líquen escleroso.

Não há protocolo dosimétrico estabelecido para o tratamento do LEV com TFD, tampouco com TLBI. De acordo com a literatura, no que se refere a TFD, há densidades de energia que variam desde 9 a 150 J/cm^2, bem como densidades de potência desde 40 a 700 mW/cm^2 (Hillemanns *et al,* 1999; Osiecka *et al,* 2012; Vano-Galvan *et al,*2009; Biniszkiewicz *et al,* 2005; Romero *et al,* 2007; Sotiriou *et al,* 2008) sem mencionar os trabalhos que nem relatam a dosimetria adotada (Olejek *et al,* 2010, 2013). Dessa maneira, a dosimetria empregada nesse estudo teve como fundamentação um estudo clínico piloto realizado por nosso grupo que estudou 6 mulheres com líquen escleroso vulvar que foram submetidas à TFD e TLBI. Os resultados após as primeiras aplicações demonstraram redução do prurido, melhora do trofismo e da pele vulvar, e isso nos motivou a realizar um estudo com número maior de pacientes.

1.8. Justificativa

Há poucas referências na literatura sobre a ação da TFD no líquen escleroso vulvar (Hillemanns *et al,* 1999; Osiecka *et al,* 2012; Biniszkiewicz *et al,* 2005; Romero *et al,* 2007; Sotiriou *et al, 2008;* Olejek *et al,* 2010, 2013) e até o presente momento nenhuma referência fora encontrada sobre o tratamento com laser em baixa intensidade, embora os efeitos antiinflamatório e cicatrizante da TLBI sejam documentados em diversas aplicações médicas e biológicas (Avci *et al,* 2013).

Devido ao tratamento padrão causar efeitos colaterais e ainda assim não promover a cura, a busca por novas terapias *per se* é desafiadora e de suma importância na prática clínica. Alternativas terapêuticas eficazes que melhorem o processo excruciante da pele assim como a qualidade de vida das pacientes acometidas pelo líquen escleroso vulvar devem ser estudadas e esta é a motivação deste trabalho, pela aplicação da terapia fotodinâmica (TFD) ou da terapia laser de baixa intensidade (TLBI).

Espera-se que um estudo clínico prospectivo colabore com uma ação mais eficaz no controle dessa dermatose crônica bem como com o possível entendimento dos mecanismos de ação desses dois tratamentos envolvidos no presente estudo.

2. Objetivos

2.1. Objetivo Geral

Utilizar a TFD ou a TLBI em pacientes com líquen escleroso vulvar, visando a efetividade e a segurança na prática clínica, bem como avaliar os sintomas e o tempo de recorrência.

2.2. Objetivo Específico

Comparar a resposta clínica do líquen escleroso vulvar após tratamento com propionato de clobetasol, terapia fotodinâmica ou laser em baixa intensidade de acordo com as análises da:

a) Histologia
b) Temperatura local
c) Prurido
d) Espessura da pele vulvar
e) Área da lesão
f) Tempo de recorrência

3. Método

O estudo foi prospectivo, randomizado, controlado e realizado com 28 pacientes devidamente matriculadas no Centro de Referência e Saúde da Mulher – SUS (Hospital Pérola Byington, São Paulo), alocadas no setor de Genitoscopia. O projeto foi apresentado ao Comitê de Ética e Pesquisa (CEP) da Universidade Nove de Julho e foi aprovado sob parecer número 768.168 emitido em 27/08/2014.

Após ciência e assinatura do Termo de Consentimento Livre e Esclarecido (APÊNDICE), as pacientes foram submetidas à biópsia para confirmação histológica do LEV.

De acordo com as normas instituídas no setor de Genitoscopia, e também para estabelecer associação com outras doenças, foram coletados exames laboratoriais no início do estudo, a saber: hemograma completo, glicemia de jejum, T4 livre, TSH, uréia, creatinina, sódio, potássio e cortisol plasmático.

3.1. Critérios de Inclusão

Participaram deste estudo apenas as pacientes femininas adultas com idade superior a 18 anos, portadoras de líquen escleroso vulvar diagnosticado por histologia e com nível de cortisol normal, confirmado com exame sanguíneo.

3.2. Critérios de Exclusão

Pacientes portadoras de qualquer tipo de neoplasia em curso e/ou com AIDS, discrasia sanguínea, grávidas ou em aleitamento, em uso de corticosteroides, imunossupressores ou anticoagulantes, insuficiência renal, hepática e pulmonar-cardiovascular, pacientes que tenham sido submetidas a qualquer tipo de transplante de órgãos nos últimos três anos.

3.3. Alocação dos Grupos Estudados e Parâmetros de Tratamento

As pacientes foram randomizadas em 3 grupos utilizando-se o software de estatística Minitab 16 (Minitab Inc, EUA). Os parâmetros de cada tratamento são mostrados na Tabela 2. Das 28 pacientes envolvidas no estudo, 19 eram caucasianas, 6 negras, 2 pardas e 1 mongólica sendo que 26 pacientes encontravam-se na menopausa e 2 ainda no menacme.

Tabela 2: Alocação dos grupos estudados e parâmetros de tratamento.

Grupos	N	Tratamento	Parâmetros
GC	10	Corticosteroide	Pomada Propionato de Clobetasol 0,05% aplicada uma vez ao dia na dose de 1g/aplicação (sachês de 1 g), durante 4 semanas
GTFD	9	Terapia fotodinâmica pontual, em 8 pontos da vulva	Azul de metileno 0,01% intralesional, $\lambda = 660 \pm 10$ (nm), P = 100 mW, DP = 510 mW/cm^2, E = 4 J, ER = 20 J/ cm^2, t= 40 s, AF= 0,2 cm^2, uma vez por semana durante 4 semanas
GTLBI	9	Terapia laser em baixa intensidade pontual, em 8 pontos da vulva	Mesmos parâmetros do GTFD, com exceção do azul de metileno, uma vez por semana durante 4 semanas

Parâmetros do laser: λ: comprimento de onda; P: potência; DP: densidade de potência; E: energia; ER:, exposição radiante ; t: tempo de exposição, AF: área do feixe, modo de aplicação contínuo(CW), em contato com a pele vulvar.

Na figura 2 é possível observar a disposição dos pontos de irradiação, o Laser utilizado e a irradiação propriamente dita.

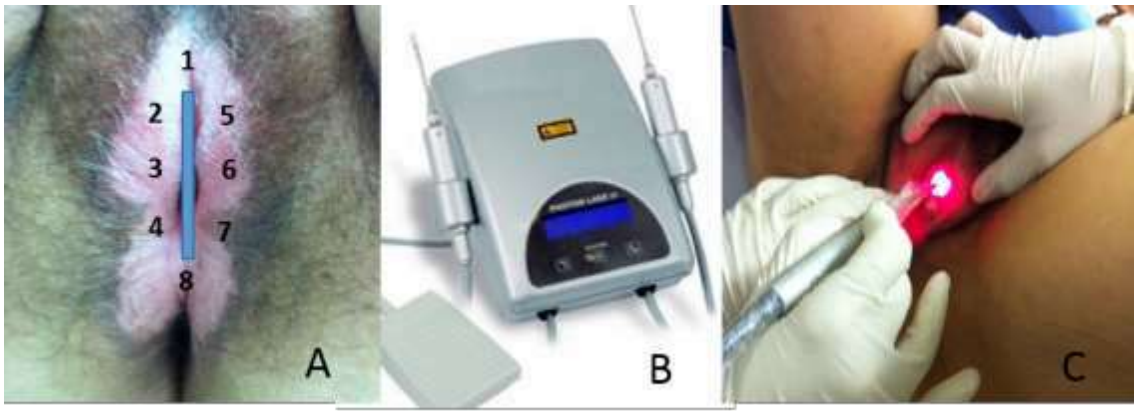

Figura 2: (A) Pontos irradiados tanto na TFD quanto na TLBI, sendo que na TFD foi injetado o AM intradérmico, 0,1ml por ponto, com agulha de insulina 12,7 mm X 0,33 mm, imediatamente antes da irradiação. (B) Laser utilizado (Photon Laser III, DMC, Brasil). (C) Irradiação dos pontos com o laser em contato com a pele (proteção da ponteira do laser com filme plástico, removido e substituído ao final de cada aplicação).

3.4. Variáveis Estudadas

As biópsias foram realizadas no início do estudo para a confirmação do LEV e consequente inclusão no protocolo de pesquisa, e também ao final dos 30 dias de tratamento. Os fragmentos de pele foram colocados imediatamente em frascos, contendo formol tamponado 4%, devidamente identificados com o número de prontuário e o nome das pacientes, de acordo com rotina padrão do próprio hospital, e encaminhados ao Laboratório de Patologia do CRSM-Hospital Pérola Byington. Não houve qualquer menção do grupo experimental nos frascos, de maneira que a análise foi cega e realizada por patologista experiente.

Uma vez fixadas, as amostras foram desidratadas com álcool absoluto, clareadas com xilol, incluídas em parafina, seccionadas em micrótomo e reidratadas com xilol e álcool em diferentes concentrações.

As lâminas de cada paciente foram classificadas pela patologista, de acordo com a fase da doença no momento da biópsia e descrita em duas categorias: LEV em estágio inicial ou estabelecido, correspondente a infiltrado inflamatório crônico abaixo da epiderme, o qual agride a membrana basal (inicial) ou ainda o início do espessamento e hialinização do colágeno (estabilizado); e uma segunda categoria, sendo o LEV em estágio tardio, identificado como antigo, com intensa hiperqueratose, destruição e total hialinização do colágeno, corresponde à variante do líquen clássico.

As análises histológicas foram realizadas antes e após o tratamento. Já a análise clínica foi realizada semanalmente, nos dias de tratamento dos grupos GTFD e GTLBI. O grupo GC não foi acompanhado semanalmente, porque o tratamento padrão foi realizado pelas próprias pacientes, nos respectivos domicílios, por 30 dias conforme preconiza a ISSVD (Fig. 3). As pacientes foram orientadas a utilizar um sachê por dia, contendo 1 g de propionato de clobetasol 0,05%.

Figura 3: Sachês da pomada de propionato de clobetasol 0,05%. A: visão frontal. B: visão posterior

A temperatura da vulva, em ºC foi medida nos mesmos oito pontos, mencionados anteriormente, com um termômetro digital infravermelho, o qual permite medição sem contato físico (Fig. 4). A média das oito leituras foi calculada tanto para o dia 1 quanto para o dia 5 do estudo, isto é, antes e após o término dos tratamentos.

Figura 4: Termômetro digital utilizado (Modelo GM300, China).

As pacientes foram indagadas quanto à intensidade do prurido vulvar para avaliar sua severidade antes e após os tratamentos, de acordo com uma escala analógica visual (Fig. 5). Também foram indagadas sobre há quanto tempo sentiam prurido.

Figura 5: Escala analógica visual para medir a intensidade do prurido vulvar.

A avaliação da espessura da pele foi feita por meio do pinçamento da lesão, transversal e longitudinalmente em relação aos grandes lábios com um paquímetro digital, em mm, para que a atrofia da pele pudesse ser monitorada e comparada entre o início e término dos tratamentos (Fig. 6).

Figura 6: Medição transversal da espessura da pele com paquímetro digital (ZAAS Precision, Brasil).

A área da lesão foi monitorada com uma câmera digital, no início e término dos tratamentos. Para que a medição da área fosse possível, uma escala métrica foi apoiada em todas as vulvas durante as fotografias. Com o auxílio do software Image J (National Institutes of Health, Maryland, USA) a área das lesões foi quantificada em mm2.

Os tratamentos foram finalizados em dezembro de 2014 e as pacientes ainda estão sendo acompanhadas, mas a recorrência foi avaliada até o mês de setembro de 2015.

3.5.Análise estatística

Os dados foram verificados quanto à normalidade com o teste de Anderson- Darling e aqueles considerados não gaussianos (variável “tempo de prurido”) foram normalizados por meio da Transformação de Johnson. Os dados da variável “prurido” não se adequaram à normalização, portanto foram analisados com o teste não paramétrico de Kruskal-Wallis.

A homogeneidade das variâncias entre os grupos para cada variável desfecho foi verificada com o teste de Levene, para que as premissas do teste ANOVA fossem validadas.

Sendo os dados normais e de variâncias homogêneas, o teste General Linear Model foi aplicado. Esse teste é similar ao Two- Way ANOVA, com a vantagem de poder ser utilizado em grupos desbalanceados, isto é, grupos que não contém a mesma quantidade de observações. Neste trabalho, o grupo corticoterapia foi composto por 10 pacientes, enquanto os grupos TFD e TLBI por 9 pacientes cada. O teste post hoc utilizado foi o Tukey.

Todas as análises foram conduzidas com significância de 5 % ($p < 0,05$). O software utilizado foi o Minitab 16 (Minitab Inc., EUA).

3.5.1. Comparação entre os Dias 1 e 5 do Estudo

Todas as variáveis medidas nos dias 1 e 5 do estudo foram primeiramente convertidas em diferença relativa, conforme a fórmula abaixo:

$$\Delta_{\%} = \frac{\mathrm{v}(5) - \mathrm{v}(1)}{|\mathrm{v}(1)|} . 100$$

Onde $\Delta\%$ é a diferença relativa, v(5) é a variável medida no dia 5, v(1) é a variável medida no dia 1.

Dessa maneira, o $\Delta\%$ foi determinado para cinco variáveis: temperatura da pele vulvar, intensidade do prurido, espessuras longitudinal e transversal da pele e área da lesão do LEV.

A análise estatística dessas variáveis, portanto, foi realizada com os valores de $\Delta\%$. A seguir, os resultados estão ordenados por subtítulos. No próprio subtítulo há a simbologia $\Delta\%$ para diferenciar as grandezas assim analisadas.

4. Resultados

4.1. Anatomopatológico e Doenças Pré-Existentes

Antes do início dos tratamentos e após uma semana do término dos procedimentos (dia 5) foram realizadas biópsias da vulva para verificação da evolução do líquen escleroso vulvar. Na Figura 7 é possível verificar as características histológicas típicas do LEV, tanto inicial/estabilizado, quanto antigo.

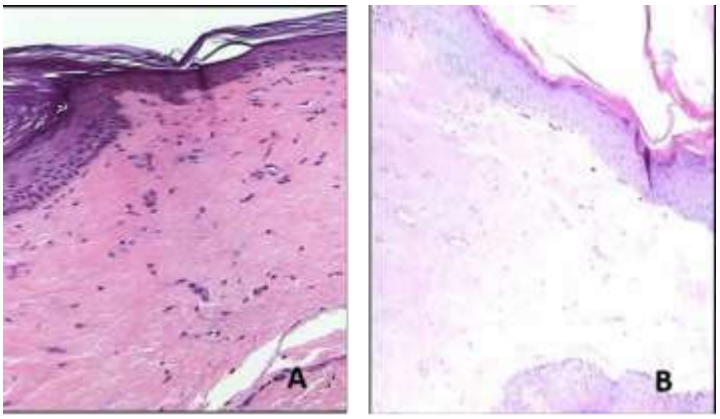

Figura 7: Histologias típicas do LEV, com coloração de hematoxilina-eosina (HE) e magnificação de 100X. (A) LEV inicial ou estabilizado, caracterizado por infiltrado inflamatório, feixes de colágeno espessos na derme papilar e dilatação de vasos na área de esclerose. (B) LEV antigo, caracterizado por discreto infiltrado inflamatório, feixes de colágeno espessos na derme papilar e epiderme fina.

Foi utilizado o teste Qui-Quadrado para comparação entre as frequências das categorias histológicas, em relação ao início e término dos tratamentos. Não houve diferenças significantes (Fig. 8).



Figura 8: Resultado dos exames anatomopatológicos realizados antes e depois dos tratamentos. Categoria 1: LEV inicial ou estabilizado. Categoria 2: LEV antigo.

As fotomicrografias típicas de cada grupo, antes e após cada tratamento, são mostradas na Figura 9.

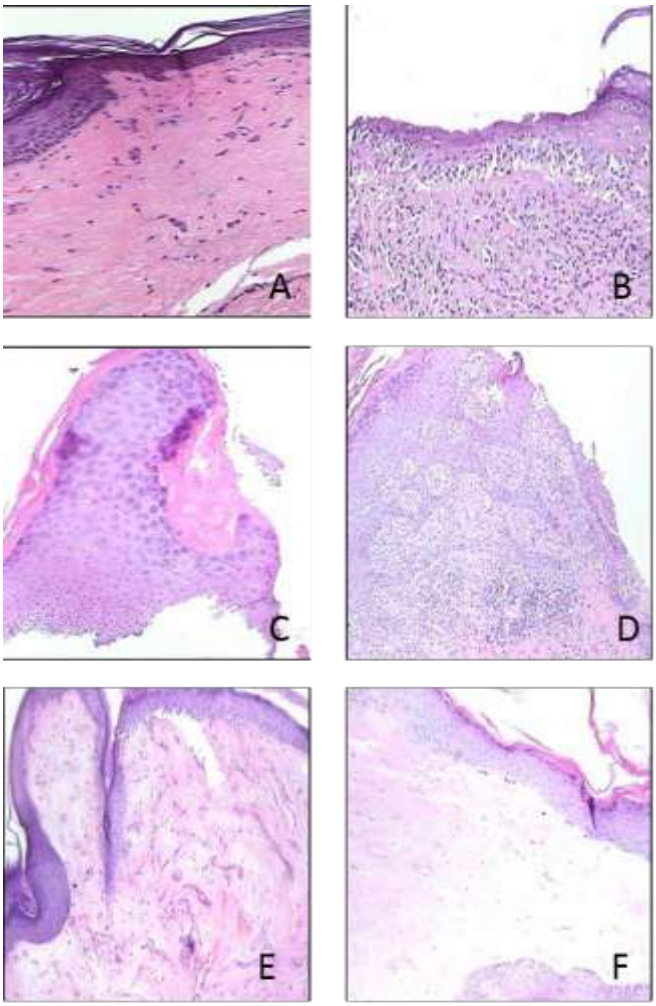

Figura 9: Histologias típicas do LEV para cada grupo, com coloração de hematoxilina- eosina (HE) e magnificação de 100X. (A, C e E) Grupos TFD, TLBI e corticosteroide pré-tratamento, respectivamente, onde em A e C observa-se infiltrado inflamatório, feixes de colágeno espessos na derme papilar e dilatação de vasos na área de esclerose (LEV inicial) e E discreto infiltrado inflamatório , feixes de colágeno espessos na derme papilar e epiderme fina (LEV antigo). (B, D e F) Grupos TFD, TLBI e corticosteroide pós-tratamento, respectivamente, onde em B e D observa-se LEV inicial e F, LEV antigo.

Para melhor conhecimento do perfil das pacientes tratadas, as doenças pré- existentes foram registradas, tendo-se verificado a presença de Diabetes mellitus, hipertensão arterial sistêmica (HAS), rinite alérgica, hipotireoidismo, incontinência urinária de esforço (IUE), anemia crônica, osteopenia e glaucoma (Fig. 10).

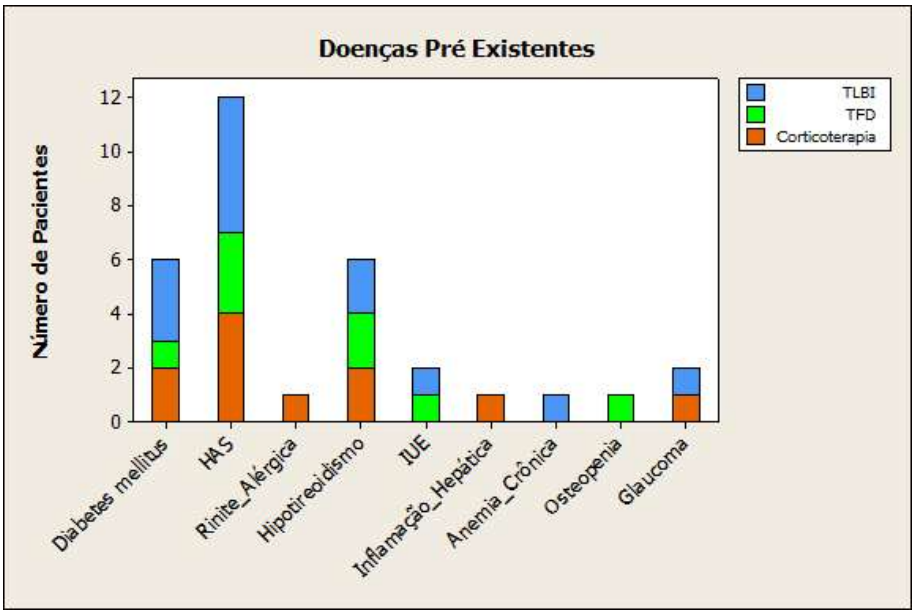

Figura 10: Doenças pré-existentes separadas por grupo de tratamento.

Em todos os grupos há pacientes com Diabetes mellitus, sendo a maior presença no grupo TLBI, o mesmo acontece com a HAS. O hipotireoidismo esteve presente na mesma proporção em todos os grupos.

4.2. Tempo de Prurido e Idade

Foi perguntado às pacientes há quanto tempo sentiam prurido vulvar, sendo os resultados mostrados na Tabela 3.

Tabela 3: Tempo de prurido vulvar relatado pelas pacientes.

	Média	Desvio padrão	Mínimo	Máximo
	Anos			
Corticoterapia	6,0	2,6	3,0	10,0
TFD	7,6	3,0	2,0	13,0
TLBI	6,4	2,5	3,0	11,0

No geral, o tempo médio de prurido das pacientes é de 6,64 ± 2,70 anos, com tempo mínimo de 2 e máximo de 13 anos. Não houve correlação entre o tempo de prurido e o resultado anatomopatológico antes ou depois dos tratamentos.

A idade das pacientes é mostrada na Tabela 4. Não houve diferença significante entre os grupos quanto à idade.

Tabela 4: Idade das pacientes.

	Média	Desvio padrão	Mínimo	Máximo
	Anos			
Corticoterapia	63,00	10,21	44,00	78,00
TFD	61,11	8,78	47,00	76,00
TLBI	68,11	11,63	54,00	94,00

Na Figura 11 observa-se, em função dos grupos, a idade e o tempo de prurido.

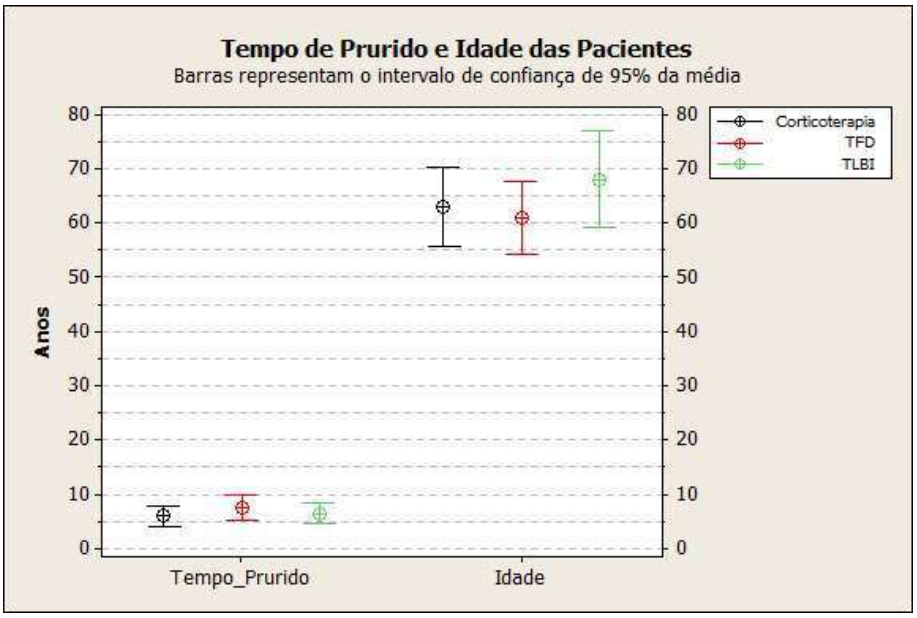

Figura 11: Idade média e tempo médio de prurido referido pelas pacientes de cada grupo.

4.3. Prurido (Δ%)

A variação da intensidade do prurido foi comparada entre os grupos e não houve diferença estatística significante (p= 0,713). Do dia 1 para o dia 5 do estudo, o grupo corticoterapia reduziu o prurido em 83,75%, sendo a maior redução verificada. O grupo TFD reduziu 60,00% e o TLBI 50,00%. Na Figura 12 verifica-se a variação percentual do prurido para cada grupo.

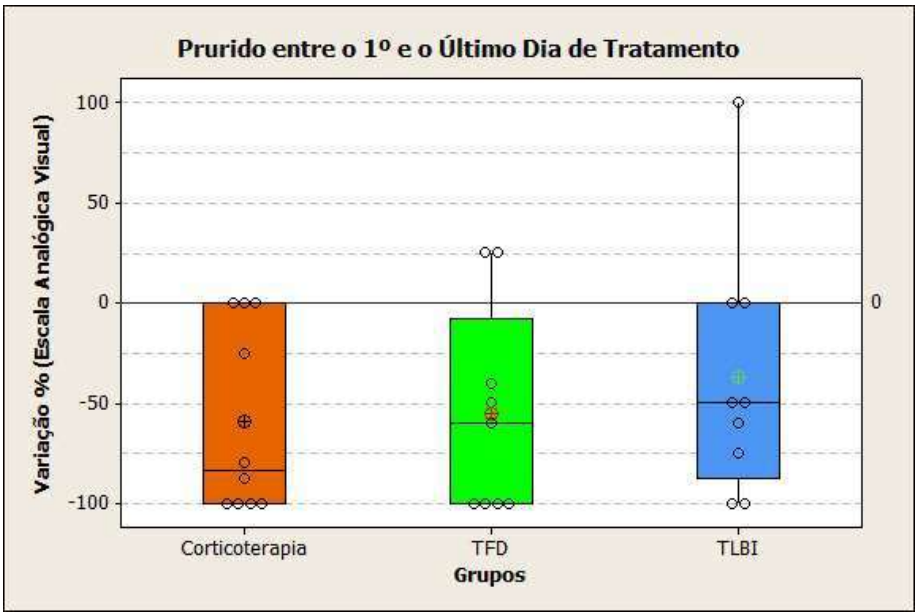

Figura 12: Os círculos (○) representam cada paciente. A linha horizontal na posição zero indica que a intensidade do prurido entre os dias 1 e 5 não sofreu alteração.Pacientes localizadas abaixo dessa linha horizontal sofreram redução no prurido, enquanto aquelas acima da linha sofreram aumento do prurido. Os retângulos coloridos representam o intervalo interquartílico da variação do prurido e o traço horizontal dentro dos retângulos indica a mediana.

A análise intragrupo do prurido entre os dias 1 e 5 do tratamento foi também verificada (Tabela 5).

Tabela 5: Intensidade do prurido de cada grupo antes e após os tratamentos.

	Mediana	Intervalo interquartílico	Mediana	Intervalo interquartílico
	Antes		Depois	
	Escala visual analógica de 0 a 10			
Corticoterapia	5,00	7,00	0,00	2,00
TFD	4,00	6,00	1,00	5,50
TLBI	2,00	3,50	0,00	2,00

De acordo com o teste de Kruskal-Wallis, houve diferença entre os dias 1 e 5 no grupo Corticoterapia (p= 0,008) e no grupo TFD (p = 0,048). No grupo TLBI não foi verificada diferença significante (p= 0,086).

No geral, a intensidade do prurido no dia 1 foi 4,00 ± 6,00 e no dia 5 foi 0,00 ± 2,00.

4.4. Espessura Longitudinal (Δ%)

Para verificar o quanto a variação da espessura longitudinal mudou entre os grupos, primeiramente foi testada a influência do tempo de prurido, a idade das pacientes e os resultados anatomopatológicos antes e depois nessa variável. A idade não teve influência significante (p= 0,134), assim como o anatomopatológico antes dos tratamentos (p= 0,066). Por outro lado, o tempo de prurido foi significante (p= 0,009), bem como o resultado anatomopatológico depois (p= 0,031) na espessura longitudinal.

O grupo Corticoterapia apresentou variação significante na espessura longitudinal em relação ao grupo TLBI (p = 0,000). Tal grupo teve uma redução na espessura da pele de -8,48%, enquanto no grupo TFD houve um aumento de 20,9% e no TLBI um aumento de 24,8%.

Comparando-se a variação da espessura longitudinal da pele vulvar em função das categorias 1 e 2 do resultado anatomopatológico final, a categoria 1 apresentou 21 pacientes e a outra, 7 pacientes. Maiores espessuras de pele longitudinal foram verificadas nas pacientes cuja classificação foi dada como 1.

O tempo de prurido também influenciou a espessura longitudinal da pele, pois as pacientes com até 4 anos de prurido apresentaram as maiores espessuras seguidas pelas pacientes com 7, 9 e 11 anos de prurido.

Na Figura 13 é possível observar os principais efeitos sobre a variação da espessura longitudinal da pele vulvar das pacientes.

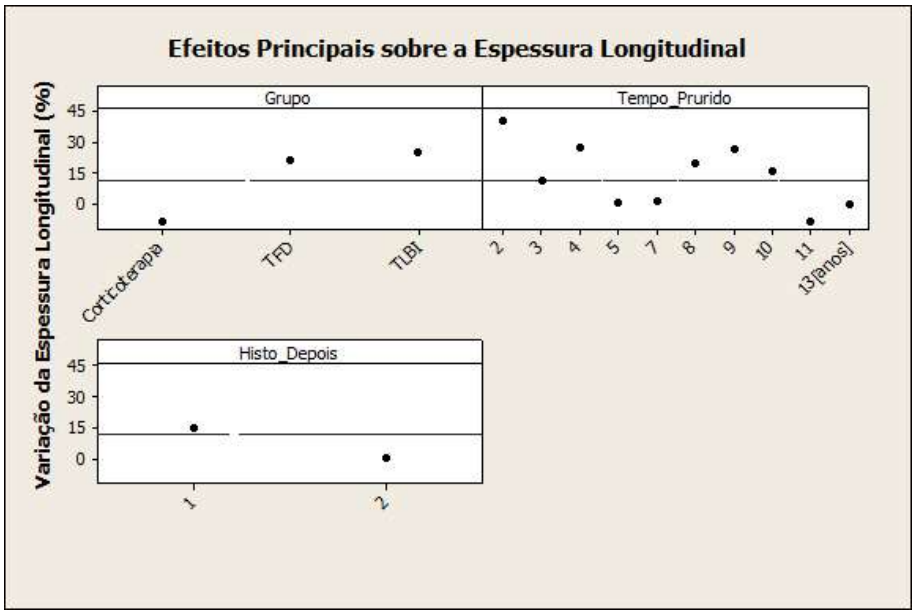

Figura 13: A linha horizontal indica a variação média da espessura dentre todas as pacientes (valor médio geral). Categoria 1: LEV inicial ou estabilizado. Categoria 2: LEV antigo.

O grupo Corticoterapia foi aquele que mais se distanciou do valor médio geral (variação da espessura abaixo da média), assim como o tempo médio de 2 anos de prurido (variação da espessura acima da média) e a classificação 2 do anatomopatológico (espessura abaixo da média).

4.5. Espessura Transversal (Δ%)

Tanto a idade (p= 0,955) quanto o tempo de prurido (p= 0,052) e os resultados anatomopatológicos antes (0,099) e depois (0,098) não influenciaram a variação da espessura transversal significantemente.

Sobre as comparações entre os grupos, também não houve diferenças significantes entre eles (p= 0,126).

4.6. Área da Lesão (Δ%)

Tanto a idade (p= 0,306) quanto o tempo de prurido (p= 0,214) e os resultados anatomopatológicos antes (0,137) e depois (0,503) não influenciaram a variação da área da lesão do líquen escleroso vulvar, significantemente.

Sobre as comparações entre os grupos, também não houve diferenças significantes entre eles (p= 0,859). Na Figura 14 é possível observar a resposta clínica pré e pós tratamento dos grupos TLBI, TFD e corticoterapia.

Figura 14: Áreas das lesões antes e após os tratamentos com TLBI, TFD e Corticoterapia.

4.7. Temperatura (Δ%)

Tanto a idade (p= 0,207) quanto o tempo de prurido (p= 0,555) e os resultados anatomopatológicos antes (0,492) e depois (0,130) não influenciaram a variação da temperatura da pele vulvar significantemente.

Sobre as comparações entre os grupos, houve diferenças significantes entre eles (p= 0,002). O grupo TLBI apresentou aumento significante da temperatura (3,03%) em relação aos grupos TFD (-2,29%) e Corticoterapia (-1,45%).

Na Figura 15 é possível observar o efeito dos grupos e do resultado anatomopatológico na variação da temperatura da pele vulvar das pacientes.

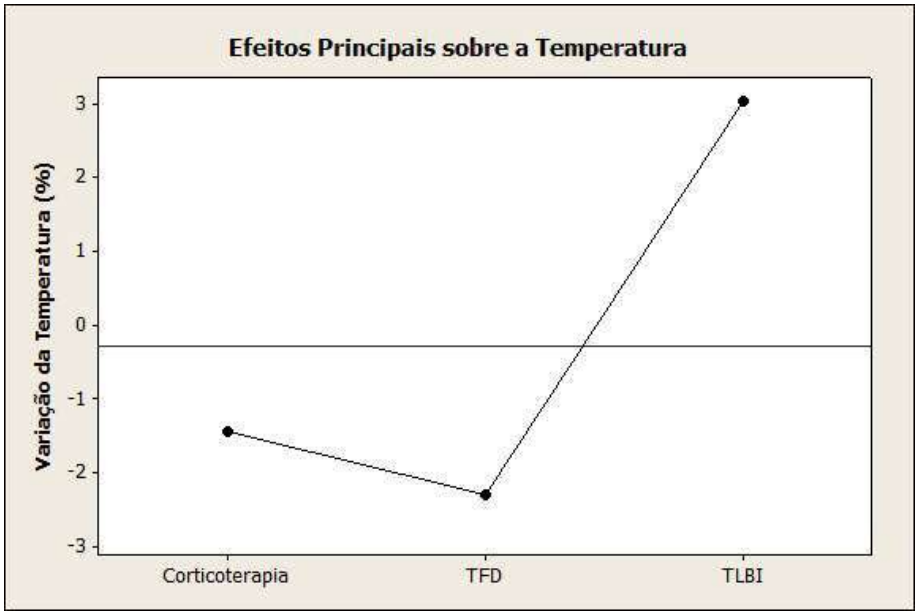

Figura 15: A linha horizontal indica a variação média da temperatura dentre todas as pacientes (valor médio geral).

O grupo TLBI foi aquele que mais se distanciou do valor médio geral (variação da temperatura acima da média).

Na Figura 16 observam-se os resultados de todas as variáveis analisadas entre os dias 1 e 5 do estudo.

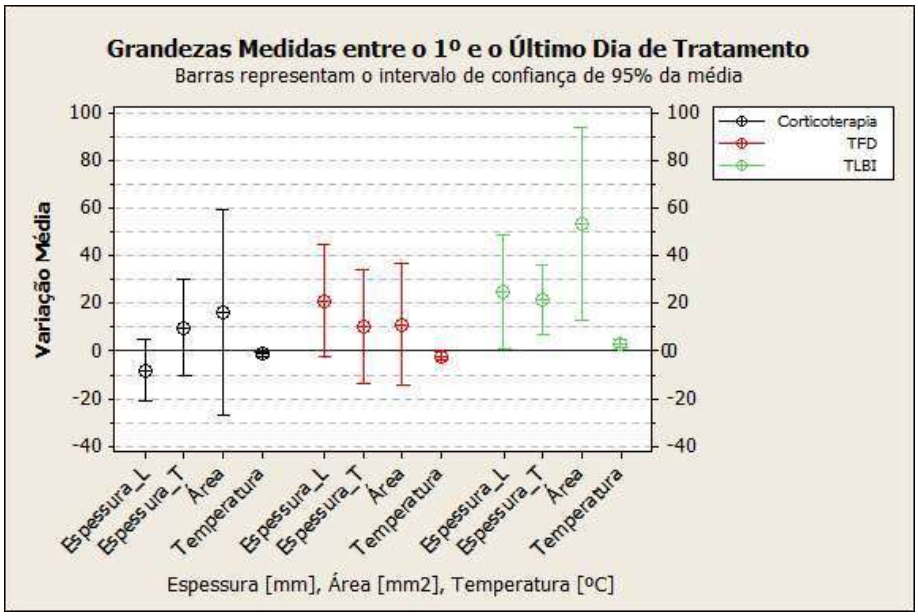

Figura 16: Variação média das variáveis espessura longitudinal (Espessura_L), espessura transversal (Espessura_T), área da lesão e temperatura da pele vulvar em função dos grupos de estudo. A linha horizontal na posição zero indica que a variação entre os dias 1 e 5 foi nula. Médias localizadas abaixo dessa linha horizontal sofreram redução, enquanto aquelas acima da linha sofreram aumento. Houve diferença significante entre a variação da espessura longitudinal do grupo corticoterapia e o TLBI, assim como da variação da temperatura entre os grupos TLBI e os demais.

4.8. Recorrência

Os tratamentos foram realizados até dezembro de 2014 e no seguimento até o mês de setembro de 2015, no grupo Corticoterapia haviam 7 pacientes sem sintomas, enquanto no TFD haviam 5 pacientes e no grupo TLBI, 6 pacientes sem sintomas.

Na Figura 17 observa-se a recorrência para cada paciente em função dos grupos estudados.

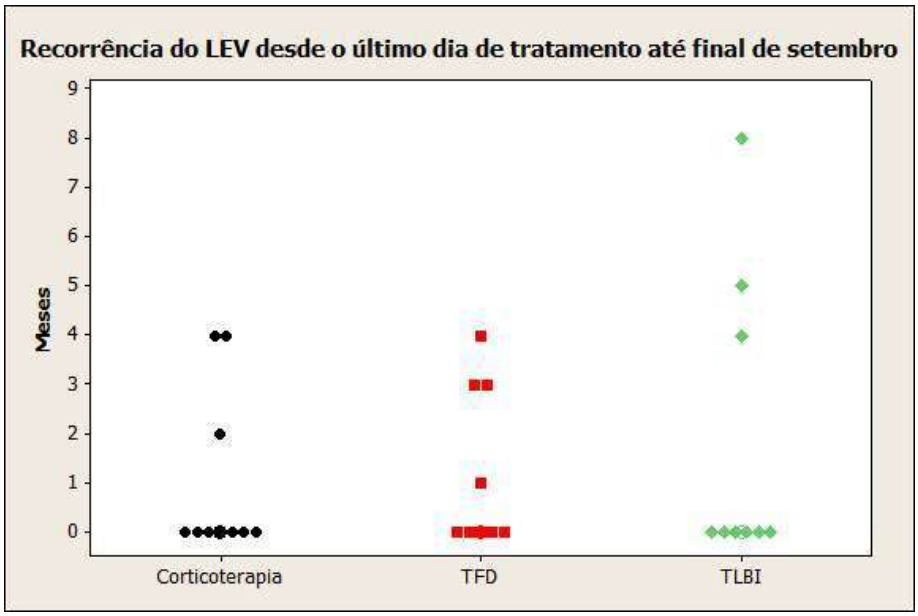

Figura 17: Tempo de recorrência da doença em função dos grupos. Cada símbolo indica uma paciente. O ponto zero no eixo y significa que não houve recorrência para as pacientes.

No grupo Corticoterapia, uma paciente recorreu 2 meses após o término do tratamento, enquanto no TFD houve a primeira recorrência cerca de 1 mês depois e no TLBI apenas 4 meses depois de finalizado o estudo.

5. Discussão

O líquen escleroso vulvar é uma doença de difícil abordagem em virtude de suas frequentes recorrências, sendo considerada um distúrbio autoimune que causa intenso desconforto e limitações na qualidade de vida social e sexual. Vários estudos demonstram claramente o impacto desse processo inflamatório crônico sobre a qualidade de vida das mulheres acometidas pela doença (Pinelli; D'Ermet; Lotti, 2013; Haefner *et al,* 2014; Skrzypulec *et al,* 2009).

É praticamente consenso considerar a corticoterapia tópica como a principal premissa terapêutica e grau de recomendação plena para esse fim, seguida dos inibidores de calcineurina, retinoides para casos refratários, assim como a terapia fotodinâmica. Cirurgias são indicadas em situações restritas.

Monsálvez e colegas em revisão de literatura confirmam esses dados referenciando com grau de recomendação e nível de evidência IA o uso de corticoterapia ultra potente, IIB para os inibidores de calcineurina (tacrolimus), IIIC para a TFD (pouca evidência para uso, apenas expert-opinião) e a fototerapia situada em D (Monsálvez; Rivera; Vanaclocha, 2010).

De fato, estudos na literatura sobre o tratamento do líquen escleroso são baseados em corticoterapia de uso restrito ou ainda em esquema prolongado, como tratamento profilático, situação bem explicada devido à etiopatogenia obscura da doença. Esta teoria compreende a produção de auto anticorpos contra a proteína da matriz celular (ECM 1), sendo que 80% das mulheres portadoras de líquen escleroso possuem positividade para esse anticorpo, corroborando com o binômio doença autoimune e corticoterapia (Fistarol; Itin, 2013; Murphy, 2010; Almeida Jr *et al*, 2013).

Em estudo de coorte prospectivo com 507 mulheres com LEV que utilizaram diferentes corticosteroides tópicos, dependendo do grau de severidade da doença, por 6 semanas, e depois continuaram o uso como tratamento profilático com a finalidade de melhorar a cor e textura da pele vulvar, foi observada remissão do sintoma clínico em 93,3%. A melhora da cor da pele e textura ocorreu em aproximadamente 5 meses, atrofia em 7% das pacientes e aderências e fissuras em 3,4% delas. Os dados favorecem o uso de corticosteroide de forma prolongada, incentivando ainda mais seu uso na pele vulvar comprometida (Andrew Lee; Bradford, 2015).

Entretanto, os efeitos colaterais dos corticosteroides tópicos são numerosos e não raros, desde 1960 a atrofia de pele tem sido descrita como complicação ao uso do produto e ocorre por diminuição na taxa de proliferação dos queratinócitos e fibroblastos dérmicos, assim como o bloqueio da expressão do gene COL1A2 que codifica a cadeia do colágeno tipo I e

também do TGF-β que está associado à cicatrização, além de inibirem a síntese de lipídios epidérmicos. Os corticosteroides atravessam a membrana celular e ligam-se a receptores citoplasmáticos específicos (RNAm) e subsequente síntese proteica de várias enzimas inibitórias responsáveis pelos efeitos anti-inflamatórios do corticosteroide tópico (Uva *et al,* 2012; Schoepe *et al,* 2006; Chi *et al,* 2006).

Em estudo realizado com pele humana reconstruída mostrou que a exposição cutânea ao glicocorticoide pode diminuir a IL-6 e consequentemente favorecendo a atrofia da pele (Weindl *et al,* 2011). Além de todos esses efeitos deletérios, o corticosteroide pode levar a infecções fúngicas ou bacterianas de forma mais agressiva que o normal, por inibir a capacidade cutânea de defesa local (Fistarol; Itin, 2013; Murphy, 2010; Dey, 2014).

As propriedades anti-inflamatórias dos corticosteroides residem no aumento da transcrição de genes anti-inflamatórios e redução dos inflamatórios, estimulando a lipocortina 1, que inibe a ação da fosfolipase A2, bloqueando a síntese dos eicosanoides, inibindo citocinas IL1, IL2, IL3, IL6, IL11, TNFα. Suprimem, ainda, a expressão de genes de citocinas, diminuindo o edema, o depósito de fibrina, a dilatação capilar, a migração de fagócitos e a modulação do número de mastócitos. Portanto, possuem propriedades antiproliferativas, apoptóticas, vasoconstrictivas e imunossupressoras (Schoepe; Schacke; May; Asadullah, 2006).

Neste trabalho, todas as pacientes já haviam feito tratamento prévio com corticosteroide tópico, por isso o exame de cortisol plasmático foi solicitado. Sendo o nível sérico normal, as pacientes foram incluídas na pesquisa.

Então, o corticosteroide não é de fato a cura do processo crônico da pele, mas sim um imunossupressor com vários efeitos adversos. Dessa forma, objetivando a melhora do sintoma clínico, do aspecto vulvar, do trofismo e qualidade de vida, a utilização de terapias fotônicas parece ser uma alternativa plausível para o LEV.

A TFD é reconhecida para tratamento da ceratose actínica desde 1999, quando da sua aprovação pelo FDA e utilização de agente químico fotossensibilizante porfirínico, com índices elevados de cura (Machado, 2000). Mas sua utilização também começou a ser reconhecida nas lesões cutâneas não tumorais relacionando sua ação não à apoptose ou necrose, mas à atividade anti-inflamatória e imunomoduladoras (Nayak, 2005; Issa; Azulay, 2010; Sharma *et al,* 2012; Kim; Jung; Park, 2015; Morton, 2008). Tratamentos em acne, psoríase, esclerodermia, dermatoses linfócito mediadas e hidradenite supurativa são descritos, porém a utilização de TFD no LEV é pouca estudada na literatura, com número reduzido de referências, de pacientes estudadas, de observações na resposta clínica ou ainda sem dados técnicos especificados sobre

o procedimento (Hillemanns *et al,* 1999; Osiecka *et al,* 2012; Vano Galvan *et al,* 2009, Binisziewicz *et al,* 2005; Romero *et al,* 2007; Zawislak *et al,* 2009).

A maioria dos estudos baseia-se em revisão, onde é citado o estudo de Hillemanns e colegas que estudaram 12 mulheres com LEV submetidas a TFD com laser de argônio e derivado porfirínico, como fotossensibilizante, demostrando melhora do sintoma clínico, porém o seguimento foi de apenas 6 meses (Hillemanns *et al,* 1999).

O laser de baixa intensidade também tem sua utilização em doenças crônicas de pele, tais como eczemas, dermatite atópica e psoríase, devido a sua ação anti-inflamatória e regeneração tecidual, estimulando a proliferação de fibroblastos, síntese do colágeno e neovascularização de tecidos lesados, além da imunomodulação (Posten *et al,* 2005; Xu; Liu; Cheng, 2012; Piva *et al,* 2011).

Este estudo é o primeiro relato com laser em baixa intensidade no líquen escleroso vulvar e, por essa razão, foram utilizados os mesmos parâmetros dosimétricos para a TFD e a TLBI, sendo a única diferença a associação do fotossensibilizante azul de metileno na TFD. Assim, a comparação entre os três grupos terapêuticos ficou estabelecida.

Dentre os resultados obtidos, a primeira variável avaliada foi a resposta histológica dos grupos corticosteroide, TFD e TLBI, pré e pós-tratamento, onde não foram observadas mudanças no aspecto clínico patológico. A histologia do LEV se baseia na fase clínica expressa pela paciente no momento da biópsia. Conforme descrito anteriormente, as fases consideradas seriam a inicial ou estabelecida e tardia. Nos estudos com TFD e TLBI em pele danificada por exposição solar, após 3 a 6 meses do tratamento, houve melhora histológica associada ao colágeno (Morton; McKenna; Rhodes, 2008; Avci *et al,* 2013). Em estudo de TFD em líquen escleroso vulvar, realizado por Zawislak e colegas, foi utilizado sistema de bioadesivo com ácido aminolevulínico e lâmpada de Patterson em 17 aplicações, porém a histologia posterior não demonstrou melhora na atrofia epitelial (Zawislak *et al,* 2009).

Quanto às doenças pré-existentes, uma das teorias do LEV é a da autoimunidade, sendo mais frequente a associação LEV e hipotireoidismo, seguida de alopécia areata, vitiligo e anemia perniciosa (Fistarol; Itin, 2013; Murphy, 2010; Terlou *et al,* 2012). No presente estudo pôde ser observado, em termos de autoimunidade, que a associação mais frequente foi o hipotireoidismo, com distribuição proporcional entre os três grupos, coincidindo com a literatura.

A faixa etária, em média, descrita para o LEV é ao redor de 50 anos (Monsálvez; Rivera; Vanaclocha, 2010; Terlou *et al,* 2012). Neste estudo a faixa etária média foi ao redor de 64 anos e com tempo de prurido ao redor de 6 anos.

O tempo de prurido não teve correlação com a histologia pré e pós-tratamento, e a literatura também confirma esses achados, onde os poucos estudos que relatam o tempo de prurido da paciente não fazem associação com a alteração da pele do ponto de vista histológico.

A resposta clínica ao prurido observada nos diferentes grupos não demonstrou ser estatisticamente significante

A variação da intensidade do prurido foi comparada entre os grupos e não houve diferença estatística significante (p= 0,713), no entanto, se avaliarmos a resposta entre o dia 1 e o 5, o grupo corticosteroide reduziu o prurido em 83,75%, sendo a maior redução verificada. O grupo TFD reduziu 60,00% e o TLBI 50,00%. Provavelmente, isso tenha ocorrido por dois fatores: as pacientes do grupo corticosteroide iniciaram com prurido muito mais severo que aquelas alocadas nos demais grupos. Pela escala visual analógica (Tabela 5) pode-se observar que o grupo TLBI iniciou com intensidade de prurido ao redor de 2,00 enquanto o grupo corticosteroide com 5,00 na EVA.

É consenso na literatura a diminuição da sintomatologia clínica, onde o prurido vulvar é o principal sintoma, com utilização de corticosteroide tópico. A questão é o tempo em que essa remissão ocorre. Virgili e colegas, em estudo com corticoterapia de uso prolongado, observaram que após 52 semanas do uso de pomada furoato de mometasona 0,01% houve completa remissão do sintoma clínico de prurido e não houve nenhuma recorrência (Virgili *et al,* 2013). Simpson e colegas, em revisão sistemática de condições patológicas da pele vulvar, descreveram que em 6 dos 9 estudos com estudos com 6 dos 9 estudos com LEV tratado com corticosteroide, houve remissão clínica com melhora do prurido (Simpson; Thomas; Murphy, 2013). Lee e colegas demonstraram que 93,3% das 507 pacientes estudadas obtiveram remissão clínica após 1 ano de corticoterapia profilática (Andrew Lee, Bradford, Fischer, 2015). Raj e Bel mostraram remissão após 3 meses de corticoterapia (Raj; Bel, 2014). Em revisão sistemática e meta-análise de ensaios controlados e randomizados para intervenções em LEV, Chi e colaboradores alertam que os tratamentos com corticosteroide necessitam de mais ensaios clínicos randomizados que possam determinar com exatidão a potência e forma de utilização, pois apesar de sua eficácia, também apresentam importantes efeitos colaterais (Chi *et al,* 2012).

Nos estudos envolvendo TFD, Hillemanns descreve remissão do prurido em mais de 90% das pacientes tratadas após 6 aplicações (Hillemanns *et al,* 1999). Osiecka e colegas demonstraram resposta de remissão total de prurido com uso de ácido aminolevulínico e lâmpada halógena com comprimento de onda de 630 nm em paciente com LEV e hipotireoidismo (Osiecka *et al,* 2012). Terras e colaboradores em estudo com fototerapia UVA observou que em 4 aplicações semanais por 3 meses (150 J/cm^2), a remissão clínica foi de 53% (Terras *et al,* 2014).

Quanto aos resultados da espessura da pele (trofismo) longitudinal, foi observado nesse estudo, que o tempo de prurido e o resultado histológico foram significantes. Pacientes com prurido por até 4 anos apresentaram espessura epitelial aumentada em relação àquelas com muito tempo de prurido vulvar (p= 0,009) e que apresentaram o líquen antigo, neste caso se espera realmente espessura epitelial diminuída, assim como aquelas com líquen histológico categorizado como 1, apresentaram espessura longitudinal maior (líquen com menos tempo de evolução).

Ainda corroborando com esses dados, o grupo corticosteroide apresentou redução na espessura da pele, avaliado em -8,48%, enquanto no grupo TFD houve aumento de 20,9% e no grupo TLBI o aumento foi de 24,8%. Na literatura não há estudos que demonstrem o aumento da espessura da pele vulvar associada a tratamentos locais, porém em um estudo realizado por Andrew Lee utilizando diferentes potências de corticosteroides tópicos no líquen escleroso vulvar, observou que após 4,9 meses do uso da corticoterapia houve melhora da cor da pele e da sua “textura” (Andrew Lee; Bradford; Fischer, 2015).

Por outro lado, a espessura transversal não sofreu nenhuma influência das variáveis idade e histologia, assim como não demonstrou modificações quando comparados os grupos. A área da lesão também não apresentou alteração significativa quando avaliadas as variáveis tempo de prurido e histologia.

Os colágenos relacionados ao líquen escleroso são o tipo I, sendo o mais comum, presente em tendões, cartilagem fibrosa, no tecido conjuntivo denso e pele, sempre formando fibras ou feixes; o tipo II é produzido em condrócitos, aparece na cartilagem hialina e na elástica, não produzem feixes, mas são colágenos fibrilares; o tipo IV, o colágeno de membrana basal, formando bainhas ao invés de fibrilas e tem papel de aderência e filtração. O estudo de Farrell e colegas explica que no líquen escleroso vulvar a distribuição dos colágenos I e III, a elastina e as fibrilas estão alteradas, o que contribuiria para a fragilidade, atrofia e erosão da pele vulvar (Farrell *et al,* 2001).

No LEV, a melhora do trofismo longitudinal observado nesse estudo, em parte, poderia ser compreendida por esse mecanismo, além dos efeitos colaterais atribuídos ao corticosteroide de uso tópico, mas o fato de apenas essa espessura ter apresentado resposta às terapias fotônicas pressupõe alguns dados importantes tais como, a distribuição das linhas de clivagem da pele, também conhecidas como linhas de Langer, que nada mais são do que linhas de tensão da pele e correspondem à direção das fibras conjuntivas elásticas, as quais indicam as áreas de maior resistência. Na vulva, tais linhas de tensão tendem a ser elípticas, então o trofismo nessa direção parece ser mais plausível. Outra variável importante está relacionada ao tratamento per se, conforme já apontado anteriormente, pois um dos efeitos colaterais da corticoterapia tópica é o afinamento da pele, isto é, a atrofia, demonstrada em vários estudos (Fistarol; Itin, 2013; Monsálvez; Rivera; Vanaclocha, 2010; Burrows; Shaw; Goldstein, 2008; Murphy, 2010; Uva *et al,* 2012; Schoepe *et al,* 2006; Weindl; Castello; Schaefer, 2011).

Os mecanismos relacionados aos efeitos da TLBI em reparo tecidual estão bem estabelecidos e revelam uma ação anti-inflamatória, estimulando a proliferação de fibroblastos, síntese do colágeno e neovascularização de tecidos lesados, além da imunomodulação (Chavantes, 2009; Posten *et al,* 2005; Silva *et al,* 2013; Xu; Liu; Cheng, 2012; Piva *et al,* 2011; Avci *et al,* 2013).

A TFD, por sua vez, promove alterações imunológicas no sítio da aplicação que envolvem aumento das citocinas IL1, IL2, IL6, IL10, TNF α e G-CSF, que são reguladoras da resposta inflamatória e imunológica em bactérias, vírus e tumores. Também induzem o fotodano da membrana lipídica, levando à liberação maciça de fragmentos lipídicos e metabólitos do ácido aracdônico, que são potentes mediadores inflamatórios, além de alterações em endotélio vascular que atraem neutrófilos e plaquetas. Há recrutamento de células imunes no sítio fotoirradiado e vasoconstricção (Simplício; Maionchi; Hioka, 2002; Kharkwal *et al,* 2011; Agostinis *et al,* 2011; Gollnick; Brackett, 2010; Korbelik, 2011; Abdel-Hady *et al,* 2001).

Quanto à variável temperatura, houve diminuição da temperatura local, tanto no grupo corticosteroide quanto no TFD, porém discreta elevação no grupo TLBI. A inflamação foi conceituada por Rudolf Virchow no século XIX que estabeleceu as bases fisiopatológicas do processo inflamatório (Robbins; Cotran, 2010). Classicamente, a inflamação é definida pelos sinais e sintomas, como calor, rubor, edema, dor e perda da função. No entanto, a inflamação gerada no LEV é crônica, linfócito mediada e no início do processo há infiltrado linfocítico moderadamente denso perivascular misturado com células plasmáticas e histiócitos, envolvendo o plexo vascular superficial com vasos, sendo empurrados para baixo pela esclerose, deslocando a inflamação para dentro da derme profunda (Robboy, 2009). Então ainda há um

processo inflamatório local e houve associação com o tempo de prurido, além disso, as pacientes que iniciaram o estudo com EVA mais elevado estavam alocadas nos grupos corticosteroide e TFD, então essa diminuição de temperatura local pode estar relacionada a isso. Nas pacientes com LEV tardio, o processo inflamatório quase não é mais expressivo, e vale ressaltar que as pacientes alocadas no grupo TLBI iniciaram o estudo com prurido de menor intensidade em relação aos demais grupos e esse pequeno aumento de temperatura associado ao grupo TLBI não ultrapassou o limite seguro, estabelecido pela literatura, de 1º C (Chavantes, 2009).

As recorrências foram observadas nos três grupos de tratamento, sendo que no grupo Corticoterapia, uma paciente recorreu 2 meses após o término do tratamento. No TFD houve a primeira recorrência cerca de 1 mês depois e no TLBI apenas 4 meses depois de finalizado o estudo.

As recorrências associadas ao uso de corticosteroide e à TFD são variáveis, sendo que a média é ao redor de 90 a 120 dias após o término do tratamento, principalmente porque os estudos variam em dose, número de aplicações e tempo de exposição do tecido (Monsálvez; Rivera; Vanaclocha, 2010; Virgili *et al,* 2013; Andrew Lee; Bradford, 2015). Entretanto, o espaçamento maior de recorrência foi no grupo TLBI, cuja primeira recidiva ocorreu 4 meses após o término do tratamento e a última recidiva após 8 meses.

6. Considerações Finais

O estudo da resposta clínica do LEV a outras possibilidades terapêuticas induz a necessidade de um novo estudo mais aprofundado de como a pele vulvar se comporta de fato frente à TFD e à TLBI, e quais mecanismos de ação seriam mais significativos para explicar a melhora do prurido e do trofismo.

Avaliando as respostas obtidas e as doenças de associação, será que alguma doença influenciou na resposta de forma negativa? Será que algum medicamento utilizado para essas doenças pode influenciar as terapias fotônicas?

Uma questão que deverá ser reavaliada será o número de aplicações e padrões dosimétricos para tentar espaçar ainda mais os surtos e talvez estabelecer critérios de reforço terapêutico que poderia ser semestral ou até mesmo anual, condição que nos animaria muito em virtude de ser uma doença autoimune, e até o momento sem uma cura estabelecida e com recorrências frequentes.

Avaliar a questão do aumento de temperatura observada no TLBI, poderia ser necessária uma aferição em pele vulvar normal e comparar com a pele vulvar comprometida pelo Líquen Escleroso para estabelecer melhor o quanto a temperatura pode ser significante no processo inflamatório em questão, e se o Laser é capaz de atuar nessa variável reduzindo a inflamação e, consequentemente, a temperatura.

Estudar marcadores moleculares e de processo inflamatório para medir com mais exatidão a resposta das terapias fotônicas poderá ajudar a estabelecer critérios mais rigorosos de dose e aplicação, além de ser fundamental a avaliação da distribuição do colágeno na pele vulvar comprometida pelo LEV e se, no seguimento, a melhora do trofismo se manterá ou se haverá necessidade de novas aplicações das terapias propostas.

Finalmente para responder essas questões será necessário avaliar um número mais expressivo de pacientes para o melhor entendimento dos mecanismos de ação dessas novas terapêuticas para o LEV.

7. Conclusões

De acordo com os resultados deste estudo, não houve mudança quanto à histologia e área da lesão em nenhum dos grupos estudados.

Apesar do número de aplicações ter sido restrito, foi observada resposta clínica positiva das pacientes quando tratadas com TFD e TLBI, em relação à corticoterapia, especificamente dentro da proposta do estudo, resultando na melhora do trofismo, além da redução do prurido e da recorrência da doença.

No grupo TLBI a resposta quanto ao trofismo e recorrência foi a mais significante, reforçando sua possível ação anti-inflamatória.

A TFD, igualmente, apresentou resultados satisfatórios no trofismo e diminuição de temperatura, o que também demonstra uma possível ação anti-inflamatória.

Diante dos resultados obtidos, as terapias fotônicas esboçaram resultados que estimulam a continuidade da pesquisa para averiguação dos mecanismos de ação e futuramente uma validação como opção terapêutica eficaz para o LEV.

Referências Bibliográficas

1. Gomes PA. Liquen escleroso vulvar:estudo dos marcadores Ki 67 e p 53 antes e após o tratamento com clobetasol à 0,05%, testosterona e um placebo. Tese [Doutorado em Ciências]- Universidade de Sâo Paulo; 2005.

2. Fistarol S.K.; Itin P.H. Diagnosis and Treatment of Lichen Sclerosus.Am J Clin Dermatol. 2013; 14:27-47.

3. Monsálvez V.; Rivera R.; Vanaclocha F. Lichen Sclerosus.Actas Sifiliográficas.2010; 101(1):31-38.

4. Jeffcoate T.N.A.; Woodcock A.S.Premalignant conditions of vulva with particular reference to chronic epithelial dystrophies.Br Med J.1961; 2:127.

5. Lynch P.J.; Moyal-Barracco M.; Bogliatto F.; Micheletti L.; Scurry J.2006 ISSVD classification of vulvar dermatoses: pathologic subsets and their clinical correlates Reprod Med.2007; 52(1):3-9.

6. Burrows L.J.; Shaw M.D.; Goldstein A.T. The vulvar dermatoses. J Sex Med.2008; 5:276-283.

7. Bornstein J.;Sideri M.;Tatti S.; Walker P.; Prendiville W.;Haefner H.K..2011 terminology of vulva of the International Federation for Cervical Pathology and Colposcopy . Low Genit Tract Dis.2012; 16(3):290-5.

8. Brodrick B.; Belkin Z.R.; Goldstein A.T.Influence of treatments on prognosis for vulvar lichen sclerosus: Facts and contorversies.Clinics in Dermatology.2013; 31:780-786.

9. Murphy R.Lichen Sclerosus.Dermatol Clin.2010; 28:707-715.

10. Almeida Jr H.L.;Breunig J.A.;Silva R.M.;Bicca E.B.C.;Rocha N.M.Scanning electron microscopy of lichen sclerosus.An Bras Dermatol.2013;88(2):247-9.

11. Terlou A.;Santegoets L.A.M.;Van der Meijden W.;Antonissen C.H.;Swagemakers S.M.A.;Spek P.J.;Ewing P.C.;Beurden A.;Helmerhorst T.J.M.;Blok L.J.An Autoimmune Phenotype in Vulvar Lichen Sclerosus and Lichen Planus : A Th1 Response and High Levels of MicroRNA-155.J Invest Dermatol.2012; 132:658-666.

12. Goolamali S.K.;Barnes E.W.;Irvine W.J.;Shuster S. Organ-specific Antibodies in Patients with Lichen Sclerosus.British Medical Journal .1974;4:78-79.

13. Gambichler T.;Kammann S.; Tigges C.;Kobus S.;Skyygan M.;Meier J.J.;Köhler C.U.;Scola N.;Stücker M.,Bechara F.G.; Altmeyer P., Kreuter A.Cell cycle regulation and proliferation in lichen sclerosus. Regulatory Peptides.2011;167:209-214.

14. Kreuter A.;Wischnewski J.;Terras S.;Altmeyer P.;Stucker M.;Gambichler T.Coexistence of lichen sclerosus and morphea :A retrospective analysis of 472 patients with localized scleroderma from a German tertiary referral center.J Am Acad Dermatol 2012;67(6):1157-1162.

15. Oyama N.;Chan I.;Neil S.M.;Hamada T.; South A.P.;Wessagowit V.;Wojnarowska F.;D'Cruz D.; Hughes G.J.;Black M.M.and others.Autoantibodies to extracellular matrix protein 1 in lichen sclerosus.Lancet 2003;362(9378):118-123.

16. Perez –Lopez F.R.;Ceausu I.;Depypere H.;Erel C.T.,Lambrinoudaki I.;Rees M.;Schenck-Gustafsson K, Tremollieres F, van der Schouw YT, Simoncini T. EMAS clinical guide: Vulvar lichen sclerosus in peri and postmenopausal women. Maturitas

2013;74(3):279-282.

17. Selim MA, Hoang MP. A Histologic Review of Vulvar Inflammatory Dermatoses and Intraepithelial Neoplasm. Dermatologic Clinics 2010;28(4):649

18. Goldstein A.T.;Marinoff S.C. Christopher K.;Srodon M.Prevalence of vulvar lichen sclerosus in a general gynecology practice.J Reprod Med.2005;50(7): 477-480.

19. Hantschmann P.;Sterzer S.;Jeschke U.;Friese K.P53 expression in vulvar carcinoma,vulvar intraepithelial neoplasia,neoplasia ,squamous cell hyperplasia and lichen sclerosus.Anticancer Res 2005;25(3A):1739-45.

20. Thorstensen K.A.;Birenbaum D.L. Recognition and management of vulvar dermatologic conditions: lichen sclerosus, lichen planus and lichen simplex chronicus. J Midwifery Womens Health .2012; 57(3): 260-275.

21. Pinelli S.; D'Ermet A.M.;Lotti T. Management of sexual dysfunction due to vulvar lichen sclerosus in postmenopausal women. Dermatol Therapy.2013; 26:79-82.

22. Dale R.E.; OkeT.Lichen sclerosus .Biopsy to exclude malignancy.BMJ.2010;340:c2108.

23. Robboy J.S.Robboy's Pathology of the female reproductive tract.Elsevier Health Sciences, 2009 P 31-33.

24. Lipkin D, Kwon Y. Therapies and Nursing Care of Women with Vulvar Dermatologic Disorders. Jogn-Journal of Obstetric Gynecologic and Neonatal Nursing 2014;43(2):246-252.

25. Burrows LJ, Creasey A, Goldstein AT. The Treatment of Vulvar Lichen Sclerosus and Female Sexual Dysfunction. Journal of Sexual Medicine 2011;8(1):219-222.

26. Terras S, Gambichler T, Moritz RKC, Stucker M, Kreuter A. UV-A1 Phototherapy vs Clobetasol Propionate, 0.05%, in the Treatment of Vulvar Lichen Sclerosus A Randomized Clinical Trial. Jama Dermatology 2014;150(6):621-62

27. Godoy C.A.P.;Teodoro W.R.;Velosa A.P.P.; Garippo A.L.; Eher E.M.;Parra E.R.;Sotto M.N.;Capelozzi V.L.Unusual remodeling of the hyalinization band in vulval lihen sclerosus by type V collagen and EMC1 protein. Clinics.2015;70(5):356-362.

28. Goldstein A.T.;Creasey A.;Pfau R.; Philips D.;Burrows L.J.A double-blind,

randomized controlled trial of clobetasol versus pimecrolimus in patients with vulvar lichen sclerosus.JAAD.2011; e99-104.

29. Funaro D.;Lovett A.;Leroux N.;Powell J.A double –blind,randomized prospective study evaluating topical clobetasol propionate 0.05% versus topical tacrolimus 0.1% in patients with vulvar lichen sclerosus.JAAD. 2014: 84-91.

30. Uva L.;Miguel D.;Pinheiro C.;Antunes J.;Cruz D.;Ferreira J.;Filipe P.Mechanism of Action of Topical Corticosteroids in psoriasis. Intern J Endocrinol.2012:1-16.

31. Schoepe S.;Schacke H.; May E.; Asadullah K. Glucocorticoid therapy-induced skin atrophy.Experimental Dermatology.2006;15(6):406-420.

32. Chi C.C.;Dphil M.M.S.;Kirtschig G.;Baldo M.;Lewis F.;Wang S.S.;Wojnarowska D.M. Systematic review and meta-analysis of randomized controlled trials on topical interventions for genital lichen sclerosus.2012;67:305-312.

33. Virgili A.;Minghetti S.;Borghi A.;Corazza M. Proactive maintenance therapy with a topical corticosteroid for vulvar lichen sclerosus: preliminary results of a randomized study.British J Dermatol.2013;168:1316-1324.

34. Andrew Lee M.B.B.S.;Bradford J. , Fischer G .Long term management of adult vulvar lichen sclerosus : a prospective cohort study of 507 women. JAMA Dermatol.2015;151(10):1061-7.

35. Bruce E.C.;Flaxman G. Vulvar pruritus in a postmenopausal women. CMAJ.2014;186(9): 688-689.

36. Johnson E.;Groben P.;Eanes A.;Iyer P.;Ugoeke J.;Zolnoum D. Vulvar Skin Atrophy induced by Topical Glucocorticoids. J Midwifery Womens Health.2012; 57(3):296-299.

37. Weindl G.;Castello F.;Schaefer-Korting M. Evaluation of anti-inflammatory and atrophogenic effects of glucocorticoids on reconstructed human skin. Altern Lab Anim.2011; 39(2):173-187.

38. Dey V.K. Misuse of topical corticosteroids: A clinical study of adverse effects.Indian Dermatol online J.2014;5(4):436-440.

39. Simplício F.I.;Maionchi F.;Hioka N. Terapia Fotodinâmica:Aspectos farmacológicos, aplicações e desenvolvimento de medicamentos.Química Nova.2002;25(5):801-807.

40. Celli J.P.;Spring B.Q.;Rizvi I.;Evans C.L.;Samkoe K.S.;Verma S.;Pogue B.W.;Hasan T. Imaging and photodynamic Therapy: Mechanisms, Monitoring and Optimization.Chem Rev.2010;110(5):2795-2838.

41. Nayak C.S. Photodynamic therapy in dermatology. Indian J Dermatol Venereol Leprol 2005;71(3):155-160.

42. Issa M.C.A.;Azulay M.M.Terapia fotodinâmica : revisão de literatura e documentação iconográfica.An Bras Dermatol.2010;85(4):501-511.

43. Guarino M.F.;Morales I.G.;Harto A.;Montull C.;Garcia B.P.;Jaén P. Photodynamic Therapy: New Indications.2007;98:377-395.

44. Machado A.E.H. Terapia Fotodinâmica : Princípios , Potencial de Aplicação e Perspectivas..Química Nova.2000;23(2):237-243.

45. Sharma K.S.;Mroz P.;Dai T.;Huang Y.Y.;St Denis T.G.;Hamblin M.R. Photodynamic Therapy for Cancer and for Infections: What is the difference?.Isr J Chem 2012;52(8-9):691-705.

46. Kim M.;Jung Y.;Park H.J. Topical PDT in the treatment of benign skin diseases:Principles and new applications. Int J Mol Sci. 2015;16:23259-23278.

47. Allison R.R.;Moghissi K. Photodynamic therapy: Mechanisms .Clin Endosc

.2013;46:24-29.

48. Uchoa A.;Baptista S.M. Terapia fotodinâmica : mecanismos e perspectivas de desenvolvimento de novos fotossensibilizadores . J Bras Laser.2007;1(4):10-22.

49. Morton C.A.;McKenna K.E.;Rhodes L.E. Guidelines for topical photodynamic therapy: update. British J Dermatology .2008;159:1245-1266.

50. Kharkwal G.B.,Sharma S.K.,Huang Y.Y.;Dai T.;Hamblin M.R..Photodynamic

Therapy for infections :clinical applications. Lasers Surg Med.2011;43(7):755-767.

51. Nseyo U.O.;Dougherty T.J.;Sullivan L. Photodynamic therapy in the management of resistant lower urinary tract carcinoma. Cancer .1987;60: 3113-3119.

52. Okunara T., Kato H.; Konaka C.; Furukawa K.; Harada M.; Yamamoto Y. Photodynamic therapy of lung câncer with bronchial artery infusion of photofrin. Diagnostic and Therapeutic Endoscopy.1996;2:203-206.

53. Chavantes ,M.C. Laser em Bio-Medicina Princípios e prática.São Paulo:Editora Atheneu; 2009.

54. Agostinis P.; Berg k.; Keith A.; Cengel K.A.; Foster H.T., Girotti A.W.; Gollnick S.O.;. Hahn S.M..; Hamblin M.R.; Juzeniene A.; Kessel D., Korbelik M.; Moan J.; Mroz P., Nowis D.; Piette J.; Wilson B.C.; Golab Photodynamic therapy of cancer: an update.CA Cancer J Clin .2011; 61(4):250-281.

55. Gollnick S.O.; Brackett C.M. Enhancement of anti-tumor immunity by photodynamic therapy.2010;46(1-3):216-226.

56. Korbelik M. Cancer vaccines generate by photodynamic therapy. Photochem Photobiol Sci.2011;10(5):664-669.

57. Abdel-Hady E.S.;Martin-Hirsch P; Duggan-Keen M; Stern P.L.;Moore J.V.;Corbitt G.;Kitchener H.C.; Hampson I.N. Immunological and viral factors associated with the response of vulval intraepithelial neoplasia to photodynamic therapy. Cancer Res.2001;61(1):192-6.

58. Tardivo J.P.; Giglio A.D.;Oliveira C.S.;Gabrielli D.S.;Junqueira H.C.;Tada D.B.;Severino D.;Turchiello F.R.; Baptista M.S. Methylene blue in photodynamic therapy:From basic mechanism to clinical applications. Photodiagnosis Photodyn Ther.2005;2(3):175-191.

59. Peloi, Lilian Somenci.Estudos da aplicação do corante azul de metileno em terapia fotodinâmica.2007.67f.Dissertação[mestrado em química]-Universidade Estadual de Maringá-Departamento de Química. 2007.

60. Wainwright W.;Phoenix D.A.,Marland J.;Wareing D.R.A.; Bolton F.J. A study of photobactericidal activity in the phenothiazinium series. FEMS Immunology and Medical Microbiology.1997; 19:75-80.

61. Gáspar L. Professor Endre Mester, the father of photobiomodulation .J Laser Dent.2009; 17(3):146-148.

62. Karu T.I. Photobiology of low power laser effects. Health Physics.1989; 56(5):691-704.

63. Karu T.I. Photobiological fundamental of low power laser therapy. Quantum Electron.1987; 23:1703-1717.

64. Posten W.;Wrone A.D.; Dover J.S.;Arndt K.A.;Silapunt S.;Alam M.Low-level laser therapy for wound healing:mechanism and efficacy. Dermatologic Surgery.2005;31(3):334-340.

65. Silva DFT, Gomes ASL, Vidal BD, Ribeiro MS. Birefringence and Second Harmonic Generation on Tendon Collagen Following Red Linearly Polarized Laser Irradiation. Annals of Biomedical Engineering 2013; 41(4):752-762.

66. Ribas ESC , Paiva WS , Pinto NC, Yeng LT, Okada M, Fonoff ET, Chavantes

MC , Teixeira MJ.Use of low intensity laser treatment in neuropathic pain refractory to clinical treatment in amputation strumps. Intern J Gen Med 2012, 5: 739-742.

67. Xu Y.Y.; Liu T.C.Y.; Cheng L.Photobiomodulation Process. International J Photoenergy.2012;20-26.

68. Piva J.A.A.C.; Abreu E.M.C.; Silva V.S.; Nicolau R.A. Ação da terapia com laser de baixa potência nas fases iniciais do reparo tecidual : princípios básicos. Anais Brasileiros de Dermatologia.2011;86(5):947-54.

69. Hillemanns P, Untch M, Prove F, Baumgartner R, Hillemanns M, Korell M. Photodynamic therapy of vulvar lichen sclerosus with 5-aminolevulinic acid. Obstet Gynecol. 1999;93(1):71-4.

70. Osiecka BJ, Nockowski P, Jurczyszyn K, Ziolkowski P. Photodynamic therapy of vulvar lichen sclerosus et atrophicus in a woman with hypothyreosis - Case report. Photodiagn Photodyn. 2012; 9(2):186-8.

71. Vano-Galvan S, Fernandez-Guarino M, Bea-Ardebol S, Perez B, Harto A, Jaen P. Successful treatment of erosive vulvar lichen sclerosus with methylaminolaevulinic acid and laser-mediated photodynamic therapy. J Eur Acad Dermatol Venereol.2009;23(1):71-2.

72. Biniszkiewicz T, Olejek A, Kozak-Darmas I, Sieron A. Therapeutic effects of 5-ALA-induced photodynamic therapy in vulvar lichen sclerosus. Photodiagn Photodyn. 2005; 2(2):157-60.

73. Romero A, Hernandez-Nunez A, Cordoba-Guijarro S, Arias-Palomo D, Borbujo-Martinez J. Treatment of recalcitrant erosive vulvar lichen sclerosus with photodynamic therapy. J Am Acad Dermatol. 2007; 57(2):S46-S7.

74. Sotiriou E, Panagiotidou D, Ioannidis D. An open trial of 5-aminolevulinic acid photodynamic therapy for vulvar lichen sclerosus. Eur J Obstet Gyn R B. 2008; 141(2):187-8.

75. Olejek A, Olszak-Wasik K, Steplewska K, Horak S, Zamlynski J, Kozak-Darmas I, et al. Efficacy of PDT in vulvar LS treatment based on immunohistochemical analysis of CD3, CD4, CD8, CD57, Granzyme B and Fascin expression. Prz Menopauzalny. 2013;12(2):155-8.

76. Olejek A, Steplewska K, Gabriel A, Kozak-Darmas I, Jarek A, Kellas-Sleczka S, et al. Efficacy of Photodynamic Therapy in Vulvar Lichen Sclerosus Treatment Based on Immunohistochemical Analysis of CD34, CD44, Myelin Basic Protein, and Ki67 Antibodies. Int J Gynecol Cancer. 2010; 20(5): 879-87.

77. Avci P, Gupta A, Sadasivam M, Vecchio D, Pam Z, Pam N, Hamblin M.R.. Low-Level Laser (Light) Therapy (LLLT) in Skin: Stimulating, Healing, Restoring. Semin Cutan Med Surg. 2013; 32(1): 41-52.

78. Haefner H.K.; Aldrich N.Z.;Dalton V.K.; Gagné H.M.; Marcus S.B.; Patel D.A.; Berger M.B. The impact of vulvar lichen sclerosus on sexual dysfunction. J Women's Health. 2014;23(9):765-770.

79. Skrzypulec V.; Olejek A.; Drosdzol A.; Nowosielski K.; Kozak-Darmas I.; Wloch S. Sexual Functions and Depressive Symptoms after Photodynamic Therapy for Vulvar Lichen Sclerosus in Postmenopausal Womenfrom the Upper Silesian Region of Poland. J Sex Med. 2009; 6:3395-3400.

80. Zawislak A.A.; Mc Cluggage W.G.; Doneelly R.F.; Maxwell P.; Price

J.H.;Dobbs S.P.; Mc Clelland H.R.; Woolfson A.D.; Mccarron P.A. Response of vulval lichen sclerosus and squamous hyperplasia to photodynamic treatment using sustained topical delivery of aminolevulinic acid from a novel bioadhesive patch system.Photodermatol Photoimmunol Photomed .2009;25:111-113.

81. Simpson R.C.; Thomas K.S.; Murphy R. Outcome measures for vulvar skin conditions : a systematic review of randomized controlled trials. British J Dermatol. 2013; 169(3):494-501.

82. Raj G.; Bel H.K. A multicentre audit on genital lichen sclerosus in the North West of England. J European Acad Dermatol Venereology.2014;28(7):963-6.

83. Terras S.; Gambichler T.; Moritz R.K.C.; Stücker M.; Kreuter A. UV-A1 Phototherapy vs Clobetasol Propionate, 0.05%,in the treatment of vulval lichen sclerosus-A randomized clinical trial. JAMA Dermatol. 2014;150(6):621-627.

84. Robbins e Cotran. Patologia: Bases patológicas das doenças. Rio de Janeiro.Elsevier,2010.

85. Farrell A.M.; Dean D.; Millard P.R.;Charnock F.M.; Wojnarowska F. Alterations in fibrillin as well as collagens I and III and elastin occur in vulval lichen sclerosus. J Eur Acad Dermatol Venereol .2001; 15(3):212-7.

APÊNDICE A: Termo de Consentimento Livre e Esclarecido (TCLE)

Dados de identificação do sujeito da pesquisa ou responsável legal

1.NOME:..... DOCUMENTO DE IDENTIDADE Nº:..... SEXO: ( ) M ( ) F

DATA NASCIMENTO: ...../...../.....

ENDEREÇO:.....
Nº..... APTO:.....BAIRRO:..... CIDADE ..... ESTADO: .....

CEP:..... TELEFONE: DDD (.....) .....

2. RESPONSÁVEL LEGAL: .....

NATUREZA (grau de parentesco, tutor, curador etc.): ..... DOCUMENTO DE IDENTIDADE Nº:..... SEXO: ( ) M ( ) F

DATA NASCIMENTO: ...../...../.....

ENDEREÇO.....
.....Nº.....APTO:.....BAIRRO:..... CIDADE ..... ESTADO: .....

CEP:..... TELEFONE: DDD (.....) .....

Dados sobre a pesquisa

TÍTULO: Líquen escleroso vulvar: estudo comparativo da administração de propionato de clobetasol, terapia fotodinâmica e laser de baixa intensidade pela avaliação dos marcadores p53 , KI 67 , IL 1 e colágeno.

AVALIAÇÃO DO RISCO: Mínimo

DESCRIÇÃO:

A senhora está sendo convidada a participar do projeto de pesquisa com objetivo de avaliar os efeitos da aplicação da terapia fotodinâmica e laser de baixa intensidade no líquen escleroso vulvar. O líquen escleroso é uma doença da pele vulvar, crônica, que promove várias alterações locais, entre elas a modificação de cor da pele, coceira intensa, ardor, dor, podendo levar a dificuldades para urinar, evacuar, como também limitar a vida sexual. A terapia

fotodinâmica é um tratamento que associa uma luz e um corante e trata diversas doenças da pele podendo ser utilizado também na pele da vulva e o laser de baixa intensidade é um tratamento que utiliza uma luz sem o corante e que visa melhorar a inflamação da pele. Esse estudo tem o objetivo de comparar a terapia convencional (pomada) com a terapia fotodinâmica e o laser de baixa intensidade para se obter resposta no tratamento do líquen escleroso da vulva.

LOCAL DE REALIZAÇÃO DAS SESSÕES E PERÍODO DAS SESSÕES:

Todas as pacientes serão atendidas no ambulatório de Genitoscopia do Centro de Referência e Saúde da Mulher – Hospital Pérola Byington, localizado à Rua Santo Antônio 630 - 4º andar, Telefone: (11) 3292-9026, pela médica ginecologista Renata Ap. Belotto, CRM 59284. A pesquisa acontecerá às terças-feiras, semanalmente. A senhora irá responder um questionário, será sorteada em um dos grupos e terá a definição do seu tratamento que poderá ser pomada, terapia fotodinâmica ou laser em baixa intensidade, e os retornos serão após 30, 60 e 90 dias do término das aplicações. A senhora realizará a coleta de sangue e biópsia da pele vulvar antes do início do tratamento, para confirmar a doença, e ao final de 30 dias do tratamento os mesmos exames serão repetidos. Nessa pesquisa um grupo fará medicação em casa e os outros dois grupos no ambulatório.

MÉTODO DE AVALIAÇÃO:

Antes de iniciar a pesquisa será realizado um questionário, onde serão perguntados dados importantes, como por exemplo, nome completo, idade, se a Sra é fumante, se tem problemas de saúde, há quanto tempo apresenta a doença e se procurou atendimento médico. A senhora terá 20 minutos para preencher esse questionário, caso tenha dificuldade para leitura e escrita, ajudaremos permitindo que leve este documento para que algum familiar a ajude a preencher ou ajudaremos lendo e explicando o que está escrito. Somente após o preenchimento deste documento que a senhora será aceita para a pesquisa e, por sorteio, informaremos qual será o seu grupo de tratamento.

MÉTODO DE DIVISÃO DE GRUPOS DE PACIENTES:

A senhora será selecionada em um dos três grupos. O primeiro grupo constará de pacientes que receberão o tratamento convencional com pomada local (propionato de clobetasol 0,05%). As pacientes selecionadas no segundo grupo serão submetidas à aplicação somente do laser de baixa intensidade e não receberão o corante azul de metileno. O terceiro grupo constará de pacientes que receberão laser com o corante azul de metileno (terapia fotodinâmica).

Todas as pacientes farão exames de sangue e biópsia (retirada de um pequeno pedaço de pele para diagnóstico que será realizada com uma pinça específica) no início do tratamento

e após 30 dias se repetirá a biópsia. A biópsia pode gerar uma pequena dor, pois iremos injetar no local um anestésico chamado lidocaína, que pode arder um pouco, mas após um minuto será possível realizar a biópsia sem dor.

DESCRIÇÃO DA APLICAÇÃO DO LASER E DO MEDICAMENTO TÓPICO:

Após o resultado da biópsia confirmando o líquen escleroso, o grupo que irá aplicar a pomada será orientado e receberá 30 sachês com a pomada (propionato de clobetasol 0,05%) que será aplicado sobre a pele vulvar uma vez ao dia por 30 dias. O grupo que irá receber apenas o laser fará uma aplicação semanal por 4 semanas no ambulatório. O grupo do laser e corante fará uma aplicação semanal por 4 semanas, onde receberá a injeção local de azul de metileno sobre a área doente e será aplicado o laser logo a seguir.

RISCOS E BENEFÍCIOS DO ESTUDO:

Esse estudo busca uma forma de tratamento que consiga deixar a paciente livre dos sintomas e ainda melhorar o aspecto da pele. Dos efeitos adversos poderemos encontrar alguns sintomas durante e minutos após a aplicação da luz, como por exemplo: dor tipo queimação, sensação de ardência ou coceira somente na área tratada (apenas durante a aplicação do laser), além de inchaço local, principalmente no grupo de laser com corante, que poderá durar por até 7 dias. Esta pesquisa poderá lhe trazer os riscos e desconfortos citados, mas espera-se que o conjunto de benefícios ultrapasse os riscos. Ao término da pesquisa a senhora será informada dos resultados e benefícios do estudo (melhora do aspecto da pele e dos sintomas) e todo seu acompanhamento continuará a ser realizado no ambulatório de Genitoscopia do Centro de Referência e Saúde da Mulher.

GARANTIA DE ACESSO:

Em qualquer etapa do estudo a senhora terá acesso aos profissionais responsáveis pela pesquisa para esclarecimento de eventuais dúvidas. O principal investigador é a Dra. Daniela de Fátima Teixeira da Silva, que pode ser encontrada no campus Vergueiro da UNINOVE, situado na Rua Vergueiro nº, 235 - São Paulo - 11 3385-9222. Se você tiver alguma consideração ou dúvida sobre a ética da pesquisa, entre em contato com o Comitê de Ética em Pesquisa (CEP), localizado na Rua Vergueiro nº 235/249 – Liberdade – SP, CEP 01504-001, 1º andar, telefone: (11) 3385-9059.

É garantida a liberdade da retirada do consentimento a qualquer momento e deixar de participar do estudo sem qualquer prejuízo à continuidade de seu tratamento na instituição.

DIREITO DE CONFIDENCIALIDADE:

As informações obtidas serão analisadas em conjunto com os resultados das outras pacientes, porém não será divulgada a identificação de nenhuma paciente. A paciente terá o direito de ser mantida informada sobre os resultados parciais das pesquisas, ou de resultados que sejam do conhecimento dos pesquisadores.

DESPESAS E COMPENSAÇÕES:

Não há despesas pessoais para a participante em qualquer fase do estudo, incluindo exames e consultas. Também não há compensação financeira

relacionada à sua participação. Se existir qualquer despesa adicional, ela será absorvida pelo orçamento da pesquisa. Haverá o compromisso do pesquisador de utilizar os dados e o material coletado somente para esta pesquisa.

ASSINATURA:

Acredito ter sido suficientemente informada a respeito das informações que li ou que foram lidas para mim, descrevendo o estudo: Líquen Escleroso Vulvar: Comparativo entre Propionato de Clobetasol, Terapia Fotodinâmica e Laser em Baixa Intensidade.

Eu discuti com a **Dra. Renata Ap. Belotto** sobre a minha decisão em participar desse estudo. Ficou claro para mim quais são os propósitos do estudo, os procedimentos a serem realizados, seus desconfortos e riscos, as garantias de confidencialidade e de esclarecimentos permanentes. Ficou claro também que minha participação é isenta de despesas e que tenho garantia do acesso a tratamento hospitalar quando necessário. Concordo voluntariamente em participar deste estudo e poderei retirar o meu consentimento a qualquer momento, antes ou durante o mesmo, sem penalidades ou prejuízo ou perda de qualquer benefício que eu possa ter adquirido, ou no meu atendimento neste Serviço.

DATA: ...../...../.....

_____

Assinatura do paciente ou representante legal

APÊNDICE B: Parecer do Comitê de Ética em Humanos

CENTRO DE REFERÊNCIA DA SAÚDE DA MULHER - CRSM

PARECER CONSUBSTANCIADO DO CEP

Elaborado pela Instituição Coparticipante

DADOS DO PROJETO DE PESQUISA

Título da Pesquisa: LÍQUEN ESCLEROSO VULVAR: ESTUDO COMPARATIVO DA ADMINISTRAÇÃO DE PROPIONATO DE CLOBETASOL, TERAPIA FOTODINÂMICA E LASER DE BAIXA INTENSIDADE PELA AVALIAÇÃO DOS MARCADORES P53 , KI 67 , IL 1¿ e COLÁGENO

Pesquisador: Renata Aparecida Belotto

Área Temática:

Versão: 1

CAAE: 34715314.6.3001.0069

Instituição Proponente: ASSOCIACAO EDUCACIONAL NOVE DE JULHO

Patrocinador Principal: Financiamento Próprio

DADOS DO PARECER

Número do Parecer: 768.168

Data da Relatoria: 27/08/2014

Apresentação do Projeto:

Conforme já descrito no parecer 767.982 elaborado pelo CEP da Universidade Nove de Julho, o líquen escleroso vulvar é uma doença linfócito mediada e de etiologia pouco conhecida que pode ocasionar intenso prurido, estenoses causando dificuldade à evacuação e à micção , além de limitar a vida sexual por levar a intensa dor e trauma local .O tratamento proposto para essa doença é o uso de corticoide tópico para restringir o sintoma clínico e tentar espaçar os surtos. A terapia fotodinâmica (PDT) que associa a luz laser a um agente fotossensibilizante e o laser de baixa intensidade (LBI) podem promover no sítio de aplicação respostas imunomoduladoras efetivas através de fenômenos fotofisicoquímicos atuando à nível molecular , celular e sistêmico que encoraja seu uso nas dermatoses crônicas. Este estudo consiste em um ensaio clínico randomizado que consistirá em estudar comparativamente os tratamentos com propionato de clobetasol, terapia fotodinâmica e laser de baixa intensidade no líquen escleroso vulvar.

Objetivo da Pesquisa:

Objetivo Primário:

Estudar comparativamente os tratamentos com propionato de clobetasol, terapia fotodinâmica e laser de baixa intensidade no líquen escleroso vulvar.
Objetivo Secundário:
-Avaliar a resposta anátomo-patológica da ação de PDT e LBI em comparação com o tratamento convencional através do aspecto vulvar no líquen escleroso vulvar.
-Analisar a resposta do efeito dessas terapêuticas com relação aos marcadores moleculares P53, KI 67, IL1 e colágeno.

Avaliação dos Riscos e Benefícios:
Riscos:
Os riscos inerentes ao protocolo proposto são mínimos sendo que efeitos adversos podem ser observados durante e minutos após a aplicação do laser tais como dor tipo queimação , sensação de ardor ou prurido ,além de edema local que pode durar até 7 dias,especialmente no grupo da PDT.
Benefícios:
Os benefícios esperados incluem melhora do aspecto da pele vulvar , melhora dos sintomas clínicos,espaçamento dos surtos por resposta imunomoduladora e antinflamatória, melhorando a qualidade de vida das pacientes.

Comentários e Considerações sobre a Pesquisa:
Os efeitos imunológicos da PDT e do LBI também são descritos por vários autores em doenças inflamatórias de pele e com estímulo a produção de colágeno associado e, portanto, seria possível aplicar esses novos tratamentos baseados em fototerapia no líquen escleroso vulvar com eficácia e segurança.

Considerações sobre os Termos de apresentação obrigatória:
Os Termos apresentados estão adequados em especial o TCLE apresenta-se elaborado em concordância com a resolução 466/12.

Recomendações:
Envio de relatórios parciais semestrais ou sempre que o Projeto apresente alguma modificação.

Conclusões ou Pendências e Lista de Inadequações:
Não apresenta pendências ou inadequações.

Endereço: Av.Brigadeiro Luiz Antonio, 683
Bairro: Bela Vista **CEP:** 01.317-010
UF: SP **Município:** SAO PAULO
Telefone: (11-)3248-8087 **Fax:** (11-)3248-8080 **E-mail:** dircient@ig.com.br

CENTRO DE REFERÊNCIA DA SAÚDE DA MULHER - CRSM

Continuação do Parecer: 768.168

Situação do Parecer:

Aprovado

Necessita Apreciação da CONEP:

Não

Considerações Finais a critério do CEP:

De acordo com o parecer do relator.

SAO PAULO, 27 de Agosto de 2014

Assinado por:
Roberto Euzebio dos Santos
(Coordenador)

Endereço: Av.Brigadeiro Luiz Antonio, 683
Bairro: Bela Vista **CEP:** 01.317-010
UF: SP **Município:** SAO PAULO
Telefone: (11-)3248-8087 **Fax:** (11-)3248-8080 **E-mail:** dircient@ig.com.br